

Le Thésaurus est un travail collaboratif sous égide de de la Société Nationale Française de Gastroentérologie (SNFGE), la Fédération Francophone de Cancérologie Digestive (FFCD), de la Fédération Nationale des Centres de Lutte Contre le Cancer (Unicancer), du Groupe Coopérateur multidisciplinaire en Oncologie (GERCOR), de la Société Française de Chirurgie Digestive (SFCD), de la Société Française d'Endoscopie Digestive (SFED) et de la Société Française de Radiothérapie Oncologique (SFRO).

Chapitre : 11

Tumeurs neuroendocrines digestives

Date de cette version : **30 juin 2014**

Date de dernière mise à jour à vérifier sur www.tncd.org

Mise en garde

Du fait de l'actualisation fréquente du TNCD, l'utilisation de ce document imprimé impose de **vérifier qu'une version plus récente** n'a pas été mise à disposition sur le site.

Si la date ci-dessus remonte à plus d'un an, ce document n'est certainement plus à jour et doit être remplacé par un nouveau.



11. Tumeurs neuroendocrines digestives

Recommandations communes avec le GTE, Renaten et TENpath

Responsable du chapitre : **Pr Guillaume CADIOT**

Service d'Hépatogastroentérologie et Oncologie Digestive, CHU REIMS Robert Debré, Avenue Général Koenig - 51092 Reims Cedex.

Groupe de travail :

- **Pr Mustapha ADHAM** : Hôpital Edouard Herriot, Chirurgie Digestive, 5 Place Arsonval, 69437 Lyon Cedex 3
- **Dr Eric BAUDIN** : Oncologie endocrinienne et Médecine Nucléaire, IGR, 39 Rue Camille Desmoulins - 94805 Villejuif Cedex
- **Pr Anne COUVELARD** : Hôpital Bichat-Claude Bernard, Service d'Anatomie Pathologique, 46 rue Henri Huchard, 75018 Paris
- **Dr Catherine LOMBARD – BOHAS** : Hôpital Edouard Herriot, Service d'Oncologie Médicale, pavillon H, 5 Place d'Arsonval - 69437 Lyon Cedex 3
- **Pr Emmanuel MITRY** : Institut Curie, - Ensemble hospitalier, 35 rue Dailly 99210 ST CLOUD
- **Pr Philippe RUSZNIEWSKI** : Hôpital Beaujon, Gastroentérologie, 100 Bd du Général Leclerc - 92118 Clichy Cedex

Relecteurs :

Prs et Drs L Bedenne, M Ducreux, D Elias, O Hentic, C Lepage, A Sauvanet, JY Scoazec

11.1. Introduction

- Les tumeurs neuroendocrines (TNE) primitives peuvent se situer dans tout l'appareil digestif, incluant le tube digestif (de l'œsophage à l'anus), le pancréas et exceptionnellement le foie, la vésicule biliaire...
- On distingue les tumeurs fonctionnelles (responsables de symptômes cliniques liés à une production tumorale de peptides ou d'amines) nécessitant un traitement symptomatique spécifique, des tumeurs non fonctionnelles (sans symptôme clinique lié à une production de peptides ou d'amines)
- L'analyse anatomopathologique de la tumeur doit être obtenue (biopsie, chirurgie) avant tout traitement médical antitumoral sans retarder le traitement symptomatique. Si la quantité de matériel tumoral est insuffisante pour appliquer correctement les classifications histopronostiques, il peut être nécessaire de refaire un prélèvement. La classification actuelle est celle de l'OMS 2010 (annexe 1)
- Une attention particulière doit être portée aux TNE avec un fort indice de prolifération (index Ki67 > 20%) qui ne sont pas toutes peu différenciées. Une relecture TENpath (cf ci-dessous) rapide est impérative
- Les principaux facteurs de mauvais pronostic sont le caractère peu différencié de la tumeur, le grade histologique élevé (forte prolifération cellulaire) et le stade métastatique
- La rareté et l'hétérogénéité des TNE expliquent le faible nombre d'études randomisées et le faible niveau de preuve global. Favoriser l'inclusion dans les essais thérapeutiques est ainsi une priorité, même dans les situations pour lesquelles il existe des recommandations
- Tous les dossiers de malades atteints de TNE doivent être discutés en RCP régionale dans le cadre du réseau national spécifique aux TNE, RENATEN, soutenu par l'INCa. Le matériel anatomopathologique doit avoir été relu par le réseau d'anatomopathologistes experts TENpath. Informations et modalités: www.renaten.org et www.tenpath.org.
- Certaines tumeurs bien différenciées, notamment duodéno-pancréatiques, peuvent s'intégrer dans des maladies pour lesquelles il existe une prédisposition génétique : essentiellement néoplasie endocrine multiple de type 1 (NEM 1) à rechercher systématiquement en cas de tumeur duodéno-pancréatique, exceptionnellement maladie de von Hippel-Lindau, neurofibromatose de Recklinghausen et sclérose tubéreuse de Bourneville
- Il faut prendre en considération les risques induits par l'irradiation des TDM répétées chez les malades atteints de tumeurs bénignes ou faiblement évolutives, dont le suivi peut être très

prolongé (> 10 ans). Une technique d'imagerie sans irradiation est préférable pour la surveillance des patients, notamment l'IRM

- Sauf indication contraire, les recommandations proposées sont des avis d'experts
- Enfin, l'objectif thérapeutique principal doit être défini pour chaque malade : guérison, augmentation de la survie, amélioration de la qualité de vie...

11.2. Explorations préthérapeutiques des TNE digestives

- Ceci s'applique aussi aux tumeurs dont le diagnostic a été fait à l'occasion d'un geste chirurgical ou d'une polypectomie, notamment les tumeurs appendiculaires, gastriques et rectales.

11.2.1. Situations dans lesquelles les explorations complémentaires sont inutiles

- TNE appendiculaires et rectales bien différenciées G1 < 1 cm (T1a – classifications TNM en annexes 2 et 3) si la résection a été totale
- TNE fundiques bien différenciées G1 < 1 cm (T1) dans un contexte de gastrite atrophique fundique chronique : les explorations tumorales sont inutiles car il s'agit de tumeurs bénignes, même si elles sont nombreuses. En revanche, des explorations complémentaires et un suivi sont nécessaires pour la maladie sous-jacente (notamment maladie de Biermer).

11.2.2. Examens morphologiques initiaux

Références

- TDM abdomino-pelvienne avec un temps artériel tardif (30 sec) puis portal (70 sec) car, les tumeurs bien différenciées étant très vascularisées, elles sont bien visibles au temps artériel tardif et risquent de ne plus l'être aux temps ultérieurs. Lors d'un TAP (TDM thoraco-abdomino pelvienne), la première spirale au temps artériel doit concerner l'abdomen et le pelvis et la spirale portale doit concerner le thorax puis l'abdomen et le pelvis.
- L'IRM est plus sensible que la TDM pour la détection des métastases hépatiques
- En cas de métastases hépatiques paraissant résécables : IRM hépatique indispensable
- Lorsqu'une IRM est faite, elle doit comporter des séquences de diffusion
- Echoendoscopie pour les tumeurs résécables de siège gastrique, duodénal, pancréatique ou rectal
- TNE bien différenciées : scintigraphie des récepteurs de la somatostatine (Octréoscan®), TEP-FDG si Octréoscan® négatif, taille tumorale > 1 cm et indice de prolifération (Ki 67) élevé (seuil non parfaitement défini : > 10 %)

- Carcinome neuroendocrine peu différencié G3: TEP-FDG
- Imagerie ciblée sur les foyers de fixation à l'Octréoscan® et/ou au TEP
- En cas de métastases hépatiques : recherche systématique de métastases extra-hépatiques, notamment osseuses, d'autant plus que la résection chirurgicale des métastases semble possible : TDM thoracique, scintigraphie osseuse standard si les tumeurs ne fixent pas l'Octréoscan® et IRM du rachis (ou IRM corps entier)
- En cas de métastases hépatiques neuroendocrines avec primitif inconnu : si appendicectomie antérieure, vérifier l'absence de TNE appendiculaire sur le compte-rendu anatomopathologique ; échoendoscopie de la région duodéno-pancréatique, gastroscopie avec examen attentif du duodénum et de la papille, coloscopie avec iléoscopie (les TNE iléales peuvent être détectées à l'iléoscopie), entéroscanner; penser à un primitif non digestif (TDM thoracique, calcitonine [carcinome médullaire de la thyroïde]) ; éliminer un paragangliome ou un phéochromocytome (tumeurs habituellement négatives pour la cytokératine)
- En cas de syndrome de Zollinger-Ellison (SZE) : gastroscopie avec examen attentif du duodénum (recherche de gastrinomes) et du fundus avec biopsies fundiques (hyperplasie des cellules ECL et TNE fundiques de type 2).
- En cas de TNE iléale : iléocoloscopie à la recherche d'un cancer du côlon (augmentation du risque) et des TNE iléales, celles-ci pouvant être multiples dans environ 20% des cas

Options

- En cas de TNE du grêle : TEP-F-Dopa si Octréoscan® négatif et/ou si bilan précis nécessaire car plus sensible (disponibilité limitée et coût)
- En cas de suspicion de TNE du grêle : iléoscopie, entéroscanner, vidéo-capsule après exclusion d'une sténose (risque d'incarcération de la capsule)
- En cas de métastases hépatiques neuroendocrines avec primitif inconnu : fibroscopie bronchique
- Scintigraphie 68-GA DOTATOC si disponible et Octréoscan® négatif.
- Carcinome neuroendocrine peu différencié G3: recherche de métastases cérébrales par IRM ou à défaut TDM

11.2.3. Analyse anatomopathologique

Références

- Permet d'affirmer le diagnostic de TNE et détermine les facteurs histo-pronostiques

- Utiliser la classification OMS 2010 (annexe 1) [Rindi 2010], le grade de l'ENETS qui prend en compte l'indice de prolifération (Ki-67) et l'indice mitotique (annexe 1) [Rindi 2006] et la classification pTNM (en précisant laquelle est utilisée, annexes 2 et 3). Il existe 2 classifications TNM : celle proposée par l'ENETS (European Neuroendocrine Tumor Society), utilisée depuis 2006 (annexe 2) [Rindi 2006, 2007], et celle proposée par l'UICC publiée en 2009 (annexe 3) [UICC 2009]. La classification UICC diffère de la classification ENETS pour les localisations pancréatique et appendiculaire et pour les carcinomes neuroendocrines peu différenciés qui sont classés comme les carcinomes non neuroendocrines de même localisation. Nous avons fait le choix d'indiquer les 2 classifications, cependant la classification actuellement reconnue est la TNM/UICC.
- Un compte-rendu anatomo-pathologique type, contenant les items minimaux à indiquer et validé par TENpath, est indiqué dans l'annexe 4.

Options

- En cas de métastase révélatrice, certains marqueurs immunohistochimiques pourraient orienter vers le site de la tumeur primitive, notamment TTF1 et CK7 pour les TNE bien différenciées pulmonaires, CDX2 et sérotonine pour les TNE intestinales ; la sensibilité et la spécificité de ces marqueurs sont toutefois peu satisfaisantes. Les paragangliomes et phéochromocytomes sont habituellement négatifs pour la cytokératine; les carcinomes médullaires de la thyroïde expriment la calcitonine et l'antigène carcino-embryonnaire.

11.2.4. Examens biologiques et autres explorations complémentaires

Références

- Chromogranine A sérique, après au moins 7 jours (préférentiellement 14 j) d'arrêt d'un traitement par inhibiteur de la pompe à protons (sauf en cas de syndrome de Zollinger-Ellison où l'arrêt des IPP est interdit). La sensibilité du dosage de la chromogranine A pour le diagnostic de TNE n'est bonne que pour les tumeurs déjà évoluées. Les autres causes d'élévation de la chromogranine A sont très fréquentes : insuffisance rénale et toutes les situations d'hypergastrinémie (inhibiteur de la pompe à protons (IPP), gastrite atrophique fundique liée à une maladie de Biermer ou à une infection à *Helicobacter pylori*) [Vezzosi 2011]. Les causes les plus fréquentes d'élévation non tumorale de la chromogranine A étant associées à une hypergastrinémie, il est souhaitable de n'interpréter une élévation des taux de chromogranine A que si la gastrinémie est normale.
- TNE duodéno-pancréatique fonctionnelle : dosage du peptide selon la symptomatologie fonctionnelle ; les tests dynamiques adaptés sont nécessaires si le diagnostic du syndrome fonctionnel n'a pas été fait (test à la sécrétine (disponible en ATU) si suspicion de SZE – attention

au risque de décompensation du SZE lors de l'arrêt des IPP, à faire en milieu spécialisé, épreuve de jeûne si suspicion d'insulinome)

- TNE de l'intestin grêle et du côlon droit : 5HIAA urinaires de 24 h sur 1 à 2 jours avec régime approprié (annexe 5). Le dosage des 5HIAA urinaires est inutile dans les autres situations, sauf syndrome carcinoïde. Le dosage de la sérotonine ne doit plus être fait (faux positifs)
- Echographie cardiaque à la recherche d'une cardiopathie carcinoïde en cas de syndrome carcinoïde ou élévation des taux urinaires de 5HIAA
- TNE fundiques:
 - il existe 3 types de TNE fundiques bien différenciées :
 - type 1- (les plus fréquentes) TNE multiples sur gastrite atrophique fundique quasi exclusivement liée à une maladie de Biermer
 - type 2- (exceptionnelles) TNE multiples associées au syndrome de Zollinger-Ellison dans le cadre d'une NEM 1
 - type 3- TNE sporadiques.
 - en pratique, l'important est de différencier les tumeurs de type 1 qui sont des tumeurs presque toujours bénignes, multiples et de petite taille (< 1 cm dans 80% des cas) et qui se développent sur une hyperplasie fundique des cellules neuroendocrines, des tumeurs de type 3 qui sont uniques et le plus souvent malignes :
 - dans les tumeurs de type 1 : hypergastrinémie, gastrite atrophique fundique avec hyperplasie neuroendocrine (biopsies fundiques multiples), positivité habituelle des AC anti-facteur intrinsèque et des AC anti-cellules pariétales (Biermer), carence en vitamine B12 non obligatoire, carence martiale ; biopsies antrales normales (montrant une augmentation des cellules à gastrine en immunohistochimie) ; rechercher *H. pylori* par biopsies antrales et sérologie
 - dans les types 3, tumeur le plus souvent unique, muqueuse fundique sans atrophie ; gastrinémie théoriquement normale.
- Possibilité d'apparition d'un syndrome sécrétoire secondaire ou de changement de sécrétion (en dehors de la NEM 1), notamment syndrome de Cushing, syndrome de Zollinger-Ellison, VIPome, insulinome, glucagonome, hypercalcémie, à suspecter cliniquement et confirmer par les dosages adaptés.
- Conserver la même méthode de dosage des peptides, des hormones et de la chromogranine A pendant toute la durée du suivi.

Options

- TNE de la région duodéno-pancréatique : dosage systématique de tous les peptides pouvant être sécrétés, notamment gastrine, glucagon et calcitonine

11.2.5. Recherche d'une prédisposition génétique

Références

- Situations où la recherche d'une prédisposition génétique est inutile : TNE oesophagienne, appendiculaire, iléale et jéjunale, rectale, colique, gastrique (sauf si SZE associé)
- Situations où la recherche d'un syndrome de prédisposition (essentiellement NEM 1) est indispensable : TNE duodénale ou pancréatique (ainsi que thymique et bronchique)
- *Comment rechercher une NEM1 ?* Explorations plus ou moins poussées selon l'âge et le contexte. Recommandations sur le site du Groupe d'étude des tumeurs endocrines (GTE) : www.reseau-gte.org :
 - Interrogatoire personnel et recueil des antécédents familiaux
 - Calcémie ionisée basale et PTH basale (recherche systématique d'une hyperparathyroïdie)
 - Dans les situations à risque élevé de NEM 1 : âge < 50 ans, SZE, tumeurs duodéno-pancréatiques multiples, histoire familiale évocatrice, hyperparathyroïdie ou toute autre atteinte pouvant être liée à la NEM 1 chez le patient ou un apparenté :
 - Faire faire en plus, avec l'aide d'un endocrinologue, une recherche d'adénome hypophysaire, de tumeur surrénalienne, de TNE bronchique ou thymique, d'autres tumeurs non endocrines liées à la NEM 1
 - Recherche de mutations constitutionnelles du gène de la ménine après consentement éclairé (cf recommandations du GTE).
- Les autres syndromes de prédisposition sont exceptionnellement diagnostiqués par le biais d'une TNE digestive.

Recherche

- Cohorte des tumeurs carcinoïdes (iléales) familiales (FFCD, GTE, G Cadiot) (ouverte à tous) www.tnefamiliales.fr

11.3. Précautions dans la chirurgie des TNE digestives

- Le contrôle optimal de l'hypersécrétion hormonale et de ses conséquences biologiques et cliniques (tumeur et sécrétions associées – hypercalcémie de l'hyperparathyroïdie si elle est importante) doit

être obtenu avant la chirurgie. L'anesthésiste doit être prévenu d'éventuels traitements indispensables pendant la période péri-opératoire (IPP à forte dose par voie iv en cas de SZE, analogues de la somatostatine en cas de syndrome carcinoïde, de VIPome ou de glucagonome, contrôle de la glycémie en cas d'insulinome...)

- Pour les tumeurs duodéno-pancréatiques, les indications chirurgicales et le geste chirurgical dépendent de l'existence ou non d'une NEM 1
- En cas de métastases hépatiques d'une TNE bien différenciée stables ou peu évolutives sur 6 mois, toujours envisager la résection de la totalité des lésions tumorales primitive et secondaires, en s'aidant si besoin d'autres techniques de destruction tumorale (radiofréquence, micro-ondes ...). Il est indispensable qu'un chirurgien hépatique soit présent aux RCP Renaten pour discuter systématiquement de la résecabilité des métastases.

11.4. Traitement des TNE digestives bien différenciées (majoritairement G1 et G2)

- Attention, de rares TNE morphologiquement bien différenciées peuvent être de grade G3. Une étude hospitalière récente suggère que jusque 2/5 des tumeurs de grade G3 (en excluant les carcinomes neuroendocrines de type à petites cellules) étaient bien différenciées [Vélayoudom-Céphise 2013]. Ces tumeurs ne sont pas incluses dans la nouvelle classification OMS 2010 des TNE digestives. Une relecture dans le réseau TENpath est d'autant plus indispensable dans ces cas difficiles à classer.

11.4.1. Traitement des symptômes liés aux sécrétions tumorales

- Le traitement des symptômes liés aux sécrétions tumorales est prioritaire ; il doit être débuté dès que le prélèvement des marqueurs biologiques est effectué. La diarrhée du syndrome carcinoïde est toujours associée à une élévation franche des taux de 5HIAA urinaires. Si ce n'est pas le cas, il faut rechercher une autre cause à la diarrhée : pullulation microbienne en cas d'obstacle chronique sur le grêle, conséquences mécaniques et fonctionnelles d'une résection iléo-colique droite (perte du frein régulateur de la vidange du grêle en raison de la disparition de la valvule, malabsorption des sels biliaires, pullulation microbienne...).

Références

- SZE : IPP à doses adaptées à la réponse clinique, endoscopique et sécrétoire (débit acide basal résiduel < 10 mmol H⁺/h)
- Insulinome : apports suffisants de sucre, diazoxide, analogues de la somatostatine en cas d'échec sous surveillance initiale (risque d'hypoglycémie). Evérolimus en cas d'insulinome métastatique et d'hypoglycémies persistantes malgré les autres traitements [Bernard 2013].

- Syndrome carcinoïde, diarrhée par VIPome, glucagonome symptomatique : analogue de la somatostatine (octréotide ou lanréotide) à doses adaptées aux symptômes.
- Traitement antitumoral en cas d'échec du traitement symptomatique, notamment chirurgie de réduction tumorale ou embolisation/chimioembolisation, radiothérapie métabolique.

Options

- Syndrome carcinoïde : interféron alfa ; les formes pégylées n'ont pas l'AMM, mais sont mieux tolérées que les formes standard et possiblement plus efficaces [Pavel 2006].

Recherche

Cohorte évaluant l'effet antisécrétoire des thérapies ciblées (GTE, G Cadiot).

11.4.2. Traitement antitumoral des TNE non métastatiques

11.4.2.1. TNE duodéno-pancréatiques bien différenciées (G1, G2)

Références

- Les indications opératoires dépendent de l'existence ou non d'une NEM1, à rechercher impérativement avant tout geste chirurgical (cf 11.2.5). La chirurgie des malades atteints de TNE doit être faite dans des centres experts, d'autant plus qu'il existe une NEM1.
- En l'absence de NEM 1 : indication de chirurgie, même en cas d'extension régionale, sauf risques opératoire ou de séquelles trop élevés. Les tumeurs G1 < 2 cm (T1) situées dans la tête du pancréas, peuvent être surveillées, surtout si elles ne sont pas énucléables, à condition : 1- que la preuve de la nature neuroendocrine bien différenciée de grade 1 (G1) ait été apportée à partir d'un faisceau d'arguments (biopsie sous échocoscopie, Octréoscan® positif, prise de contraste importante au temps artériel tardif en TDM ou IRM), 2- qu'elles ne soient pas symptomatiques (notamment qu'elles aient été découvertes fortuitement). Le suivi est effectué soit par l'échocoscopie, soit par l'IRM si elle est parfaitement visible avec cet examen, soit à défaut par TDM (tenir compte du risque d'irradiation à long terme). Le rythme et la durée du suivi ne sont pas définis.
- En cas de NEM 1 : indications chirurgicales limitées à des situations particulières : tumeurs de plus de 2 cm ou dont la taille augmente ou présence d'adénopathies, tumeurs fonctionnelles de type insulinome, glucagonome ou VIPome. Le geste chirurgical habituellement proposé par les experts est la pancréatectomie distale et l'énucléation des tumeurs de la tête du pancréas plutôt que la duodéno-pancréatectomie céphalique avec énucléation ou résection des tumeurs du corps et de la queue. Il doit être défini en RCP RENATEN avec un chirurgien ayant une expertise dans la NEM1.

- Explorations peropératoires systématiques : exploration de toute la cavité abdominale (tumeurs de site inhabituel), échographie hépatique et pancréatique, transillumination duodénale endoscopique et duodénotomie systématique à la recherche de gastrinomes duodénaux si SZE.
- Pas d'indication de traitement adjuvant.

Essai clinique

- Incidentalomes pancréatiques neuroendocrines : GTE (Dr Rodica Gincul, Lyon) (ouverture prochainement)

11.4.2.2. TNE du grêle bien différenciées (G1, G2)

Références

- Chirurgie systématique surtout en cas de mésentérite rétractile, en raison des risques de complications ultérieures, et même s'il existe de volumineuses adénopathies mésentériques et une carcinose péritonéale (sauf en cas d'altération de l'état général), avec exploration de toute la cavité abdominale et de l'ensemble du grêle (multiplicité des tumeurs dans le grêle dans 20-30 % des cas) et curage ganglionnaire remontant jusqu'à l'origine des vaisseaux mésentériques supérieurs dans leur portion rétropancréatique. Il existe un risque mal évalué de tumeurs exocrines associées ou de tumeurs mixtes de type adéno-neuroendocrine/MANEC selon la dénomination récente de l'OMS, notamment dans le côlon. La probabilité de guérison est cependant faible si l'extension ganglionnaire est majeure, obligeant à sacrifier une importante longueur d'intestin grêle pour des raisons vasculaires, créant ainsi un grêle court. Dans cette situation, il faut éviter le risque de grêle court et donc limiter la résection. L'avis d'un chirurgien expert est souhaitable. La place de l'entéroscopie per-opératoire, dont l'objectif est d'améliorer la détection de la totalité des tumeurs, n'est pas encore définie. Il existe des techniques chirurgicales permettant de faire un curage de qualité tout en limitant la longueur de grêle réséqué
- Discuter une reprise chirurgicale si la première intervention chirurgicale n'a pas été faite dans de bonnes conditions, notamment dans un contexte d'urgence, pour faire un curage ganglionnaire complet, après des explorations pré-thérapeutiques à la recherche de métastases ou d'autres tumeurs du grêle laissées en place (cf 11.2.2)
- Pas d'indication à un traitement adjuvant.

Options

- Discuter la cholécystectomie lors du geste chirurgical

11.4.2.3. TNE du rectum bien différenciées (G1, G2)

Références

- Pas d'exploration complémentaire pour les TNE du rectum G1 < 1 cm (T1a) résecuées d'emblée en totalité
- Si la tumeur est suspecte de TNE (ou si le diagnostic est déjà connu), la résection doit être d'emblée complète R0 en utilisant une technique de résection endoscopique adaptée (tableau ci-dessous). Si besoin, le médecin doit référer le patient à un endoscopiste expérimenté dans ces techniques. La résection doit être suivie de la pose de clips ou d'un tatouage pour aider à retrouver la cicatrice si besoin. Pas d'indication à un traitement adjuvant.
- Stratégies thérapeutiques : cf tableau ci-dessous

Taille tumeur	Facteurs pronostiques	Traitements recommandés
< 10 mm	<ul style="list-style-type: none"> ○ Pas d'envahissement vasculaire ○ Pas d'envahissement de la musculuse ○ Et grade G1 	<ul style="list-style-type: none"> ○ Exérèse endoscopique (EMR, EMR-C, ESMR-L, ESD)
	<ul style="list-style-type: none"> ○ Envahissement vasculaire ○ Ou envahissement de la musculuse ○ Ou grade G2 	<ul style="list-style-type: none"> ○ Résection radicale avec curage ganglionnaire ○ Ou exérèse endoscopique ○ Ou résection transanale, TEM
10 – 19 mm	<ul style="list-style-type: none"> ○ Pas d'extension ganglionnaire ○ Pas d'envahissement vasculaire ○ Pas d'envahissement de la musculuse ○ Et grade G1 	<ul style="list-style-type: none"> ○ Résection transanale, TEM ○ Ou exérèse endoscopique si taille < 15 mm
	<ul style="list-style-type: none"> ○ Extension ganglionnaire ○ Ou envahissement vasculaire ○ Ou envahissement de la musculuse ○ Ou grade G2 	<ul style="list-style-type: none"> ○ Résection radicale avec curage ganglionnaire ○ Ou exérèse locale si comorbidités
≥ 20 mm	<ul style="list-style-type: none"> ○ Absence de métastase à distance 	<ul style="list-style-type: none"> ○ Résection radicale avec curage ganglionnaire ○ Ou exérèse locale si comorbidités

EMR: mucosectomie endoscopique ; EMR-C: mucosectomie endoscopique avec aspiration au moyen d'un capuchon ; ESMR-L: résection sous-muqueuse endoscopique avec ligature élastique ; ESD: dissection sous-muqueuse endoscopique ; TEM: microchirurgie transanale endoscopique.

11.4.2.4. TNE appendiculaires bien différenciées (G1, G2)

Références

- ≤ 1 cm : pas de traitement complémentaire après appendicectomie ni d'exploration complémentaire si G1 et résection R0 (tumeurs bénignes)
- > 2 cm : colectomie droite avec curage ganglionnaire après recherche de métastases

- Entre 1 et 2 cm : discussion de chirurgie complémentaire (colectomie droite avec curage) si tumeur localisée à la base appendiculaire, métastases ganglionnaires, extension dans le méso-appendice > 3 mm (pT3 selon l'ENETS), embolies veineux ou lymphatiques, G2, sachant que le niveau de preuve de l'intérêt de la chirurgie complémentaire n'a pas été évalué correctement
- Colectomie droite avec curage ganglionnaire si adénocarcinoïde (ou « *goblet cell carcinoid* »)
- Pas d'indication à un traitement adjuvant.

Options

- La validité des seuils n'a pas été faite correctement ; les seuils de 2 cm pour l'appendicectomie et 3 cm pour la colectomie complémentaire ont aussi été proposés.
- Il n'y a pas de recommandation pour les tumeurs G2 < 1 cm : simple appendicectomie ou colectomie droite
- L'âge et l'état général sont des critères décisionnels importants.

11.4.2.5. TNE gastriques bien différenciées (G1, G2)

Références

- Dans le cadre d'une gastrite atrophique fundique ou d'un SZE/NEM 1 :
 - ≤1 cm et G1: ce sont des tumeurs bénignes, même si elles sont très nombreuses. Pas d'exploration complémentaire à visée tumorale, notamment échoendoscopie inutile. Résection endoscopique ou surveillance simple de la muqueuse atrophique.
 - > 1 cm sans invasion de la musculature (échoendoscopie) ni métastase ganglionnaire et G1: résection endoscopique par mucosectomie
 - > 1 cm et invasion de la musculature (échoendoscopie) ou métastases ganglionnaires ou G2, en cas de gastrite atrophique fundique : discussion de résection chirurgicale de la tumeur ou des tumeurs ayant ces caractéristiques et résection endoscopique des autres tumeurs ou antrectomie en fonction du terrain, de la localisation des tumeurs et de leur nombre. L'antrectomie peut permettre la disparition des petites tumeurs associées par normalisation de la gastrinémie. Très exceptionnellement gastrectomie totale (essentiellement en cas de SZE/NEM 1).
 - L'intérêt des analogues de la somatostatine à visée antitumorale n'est pas validé.
- TNE gastrique sporadique (i.e. en dehors du cadre d'une gastrite atrophique fundique ou d'un SZE/NEM 1) : chirurgie carcinologique de type adénocarcinome car les TNE bien différenciées sporadiques (de type 3) ne partagent pas le bon pronostic des TNE de type 1 et 2 développées sur une hyperplasie des cellules neuroendocrines fundiques.

- Pas d'indication à un traitement adjuvant.

11.4.2.6. TNE coliques bien différenciées (G1, G2)

Références

- Chirurgie carcinologique type adénocarcinome
- Pas d'indication à un traitement adjuvant.

11.4.3. Traitement des TNE métastatiques (essentiellement métastases hépatiques) bien différenciées (G1, G2)

Un résumé de la prise en charge est présenté dans les algorithmes 1 et 2 à la fin du document

- Résection des métastases et de la tumeur primitive : il est recommandé de réséquer les métastases hépatiques synchrones ou métachrones des TNE bien différenciées si toutes les tumeurs visibles (métastases et tumeur primitive) sont résécables en totalité, de croissance « lente », donc après un temps d'évaluation de la croissance tumorale, avec un indice de prolifération Ki67 $\leq 10\%$, et en l'absence de métastases extra-hépatiques non résécables (*niveau de la recommandation : grade C*). Les examens d'imagerie pré et per-opératoires, la vision chirurgicale et la palpation per-opératoire ne détectent qu'environ 50% des métastases de petite taille [Elias 2010], ce qui explique les taux très élevés de récurrence.
- Indications du traitement antitumoral :
 - métastases non résécables évolutives selon les critères RECIST (imagerie à 3 mois, puis tous les 6 mois par TDM ou IRM)
 - persistance de symptômes sécrétoires ou tumoraux malgré le traitement symptomatique.
 - métastases extra-hépatiques (notamment osseuses)
 - envahissement hépatique $> 50\%$
 - symptômes liés à la masse tumorale
 - retentissement sur l'état général.

Le type de traitement dépend essentiellement :

- de la localisation de la tumeur primitive (duodéno pancréatique vs autre),
- du grade,
- de la vitesse de croissance des métastases,

- de l'existence de métastases extra-hépatiques (osseuses)
 - de l'espoir de résecabilité secondaire après traitement néoadjuvant
 - et de façon générale de l'objectif thérapeutique principal chez un malade donné.
- La survie des patients avec une TNE métastatique bien différenciée pouvant être très prolongée, la stratégie thérapeutique doit prendre en compte la nécessité d'éviter la toxicité séquellaire des traitements, qui pourrait interdire d'autres traitements.
 - Evaluation de l'effet antitumoral : la surveillance des traitements antitumoraux est clinique, biologique et morphologique ; elle est effectuée tous les 3 mois pour les TNE bien différenciées. La durée optimale des traitements par chimiothérapie et thérapies ciblées n'est pas définie. En cas d'obtention d'une stabilisation ou d'une réponse confirmée, le traitement peut être arrêté au bout de 6 mois (*niveau de la recommandation : avis d'experts*). L'arrêt peut être nécessaire en cas de toxicité. Surtout, on veillera à éviter toute toxicité séquellaire. Si progression après stabilité prolongée, le même traitement peut être repris.

11.4.3.1. Métastases hépatiques bien différenciées (G1, G2) macroscopiquement résecables ou destructibles en totalité, peu évolutives

Références

- Résection chirurgicale de la tumeur primitive et des métastases, éventuellement complétée par d'autres techniques de destruction tumorale (radiofréquence, micro-ondes...). La chirurgie peut être faite en plusieurs temps, en particulier si une hépatectomie majeure et/ou un geste majeur pour l'ablation de la tumeur primitive sont nécessaires
- En cas de réponse au traitement médical d'une masse tumorale initialement inextirpable, l'indication chirurgicale doit être rediscutée.
- Pas de traitement adjuvant à visée antitumorale (son intérêt n'a pu être démontré).

Options

- TNE bien différenciée de la région duodéno-pancréatique avec métastases hépatiques résecables mais tumeur primitive non résecable :
 - chimiothérapie (CT) avec l'espoir de rendre secondairement résecable la tumeur primitive (mêmes indications et mêmes traitements que dans 11.4.3.2.1)
- Surveillance
- Analogue de la somatostatine selon les critères indiqués dans 11.4.3.2.1.
- Destruction par voie percutanée des métastases hépatiques (radiofréquence) [Zappa 2012].

- Chimioembolisation [Zappa 2012].

Essais cliniques

- Octréoscan® thérapeutique adjuvant après résection R0 des métastases hépatiques et de la tumeur primitive (Investigateur principal : Rachida Lebtahi) (ouverture prochainement).

11.4.3.2. Métastases hépatiques bien différenciées non résécables (algorithme 2)

Toute réponse significative implique de rediscuter un geste chirurgical secondaire en RCP, en présence d'un chirurgien hépatique.

11.4.3.2.1. TNE duodéno-pancréatiques bien différenciées (G1, G2):

➤ **Traitement de la tumeur primitive :**

- Indications sélectionnées de chirurgie en fonction des possibilités de prévenir d'éventuelles complications locales (hypertension portale) et des possibilités ultérieures de transplantation, si l'espérance de vie est estimée « bonne ». Le traitement chirurgical est généralement proposé après quelques mois de surveillance ou de traitement systémique pour vérifier l'absence de progression rapide des métastases. Il concerne les TNE avec Ki67 « bas » (< 10%, seuil non formellement défini)

➤ **Traitement des métastases hépatiques :**

Références

- Métastases non progressives et non symptomatiques, envahissement hépatique < 25-50 %, absence de métastases osseuses, Ki67 < 10% : surveillance ou analogue de la somatostatine à dose antitumorale (lanréotide Autogel 120 mg ou octréotide LP 30 mg/28 j) [Modlin 2010, Palazzo 2013, Caplin 2013], notamment en cas de faible envahissement hépatique (*niveau de la recommandation : avis d'experts*).
- Métastases progressives et/ou symptomatiques malgré le traitement symptomatique et/ou envahissement hépatique > 50 % et/ou métastases osseuses et/ou Ki67 > 10 % :
 - **Première ligne :**
- **La CT** est la référence si l'objectif thérapeutique principal est la réduction de la masse tumorale, notamment si celle-ci permettrait un geste chirurgical secondaire, les taux de réponse tumorale à la CT pouvant être élevés. La discussion du type de traitement doit donc avoir lieu en RCP, en présence d'un chirurgien hépatique. Le schéma de référence est une association comportant de la streptozotocine (avec 5FU ou adriamycine) [Moertel 1992, Delaunoy 2004] (*niveau de la*

recommandation : grade B). Cependant, compte-tenu de la toxicité rénale de la streptozotocine et cardiaque de l'adriamycine, d'autres chimiothérapies dont l'efficacité a été moins bien validée sont recommandées en première intention:

- dacarbazine [Altimari 1987] associée préférentiellement au 5FU (LV5FU2-dacarbazine) [Bajetta 2002] (*avis d'experts*)
 - ou son analogue oral, le témozolomide [Ekeblad 2007] associé éventuellement à la capécitabine (schéma TEM-CAP) [Strosberg 2011] (*avis d'experts*)
 - ou oxaliplatine (FOLFOX ou GEMOX) [Cassier 2009] (*avis d'experts*).
- **Les thérapies ciblées (évérolimus, sunitinib)** [Yao 2011, Raymond 2011] sont indiquées quand la chimiothérapie ne l'est pas ou est contre-indiquée (*avis d'experts*). L'évérolimus permet fréquemment le contrôle des hypoglycémies en cas d'insulinome métastatique résistant aux autres traitements (Bernard 2013). Dans cette situation, l'évérolimus est indiquée en première ligne
 - A noter que l'ENETS recommande la chimiothérapie en première intention et les thérapies ciblées en seconde intention sauf contre-indication à la chimiothérapie ou insulinome malin [Pavel 2012].
 - **En seconde ligne :**
- CT (cf première ligne)
 - sunitinib (37,5 mg/j) [Raymond 2011] (*niveau de la recommandation : grade A*)
 - ou évérolimus (10 mg/j) [Yao 2011] (*niveau de la recommandation : grade A*)
 - ou chimioembolisation dans centre spécialisé si maladie prépondérante au niveau du foie [Zappa 2012] (*niveau de la recommandation : grade B*). L'existence de métastases extra-hépatiques, notamment osseuses, fait préférer un traitement systémique, mais n'est pas une contre-indication absolue à la chimioembolisation (*avis d'experts*). Morbidité et mortalité significatives : respecter les contre-indications (cf 11.10 résumé des schémas thérapeutiques).

Options

- Thérapies ciblées (évérolimus, sunitinib) [Yao 2011, Raymond 2011] en première ligne quelle que soit la situation
- Analogues de la somatostatine à dose antitumorale si envahissement hépatique < 25-50%, progression lente et Ki67 < 5% (*avis d'experts*) [Modlin 2010, Palazzo 2013, Caplin 2013]

- Interféron alpha [Bajetta 1993] (niveau de la recommandation : grade C). L'interféron pégylé pourrait être plus efficace et mieux toléré que l'interféron standard [Pavel 2006]. L'efficacité est probablement moindre que dans les TNE du grêle (*avis d'experts*).
- Pas d'indication à l'association analogue de la somatostatine-interféron à visée antitumorale [Faiss 2003] (*niveau de la recommandation : grade C*)
- Dans l'essai BETTER de phase 2 prospectif (non encore publié) fait chez des malades naïfs de traitement cytotoxique ayant une TNE en progression, traités par l'association 5FU-streptozotocine-bévacizumab, la survie sans progression était élevée à environ 24 mois et les taux de réponses importants (réponse partielle 56%, stabilisation 44%) (Ducreux 2013). Ces résultats doivent être confirmés (*niveau de la recommandation : avis d'experts*).
- FOLFIRI (*grade C*). En première ligne, il a donné peu de réponses objectives (5 %), mais un taux élevé de stabilisation (75 %) [Brixi-Benmansour 2011]
- GEMOX (*avis d'experts*) [Cassier 2009]
- XELOX (*avis d'experts*) [Bajetta 2007]
- Embolisation artérielle hépatique [Maire 2012] (*niveau de la recommandation : Grade C*). Mêmes contre-indications que la chimioembolisation
- Radiothérapie vectorisée interne avec les analogues radioactifs de la somatostatine si fixation grade 3 ou 4 à l'Octréoscan® (Yttrium 90 ou Lutetium 177 non disponibles en France, en ATU pour l'indium) (*niveau de la recommandation : Avis d'experts*)
- Transplantation hépatique si métastases hépatiques diffuses non ou très lentement évolutives, à Ki67 faible (seuil non déterminé formellement < 5-10 %), non résécables, en l'absence de métastases extra-hépatiques, si sujet jeune, sans hépatomégalie et chez qui la tumeur primitive a été réséquée dans un premier temps [Le Treut 2013] (*niveau de la recommandation : Grade C*).

Essais cliniques

- Protocole PHRC 2007-2012 GTE-Prodige: Octréotate–lutétium 177 versus sunitinib : phase III dans les TNE métastatiques évolutives (investigateur principal : E Baudin) (ouverture prochainement)
- CBEZ235F2201 : Evaluation du BEZ 235 (inhibiteur de mTOR et de PI3K) chez les patients atteints de TNE pancréatique avancée, après échec du traitement par inhibiteur mTOR, phase II, (Investigateur principal : E Baudin) (Novartis)

- CBEZ235Z2401 : Evaluation du BEZ 235 (inhibiteur de mTOR et de PI3K) chez les patients atteints de TNE pancréatique avancée, naïfs de traitement par inhibiteur de mTOR, phase II randomisée (BEZ235 ou évérolimus) (Investigateur principal : R Guimbaud) (Novartis)
- SEQTOR : 5FU-streptozotocine puis évérolimus vs l'inverse (Investigateur principal France : P Ruzsiewicz) (ENETS) (ouverture prochainement)
- Prodiges 32 FFCD 1301 REMINET : Evaluation d'un traitement d'entretien par lanréotide 120 LP après chimiothérapie d'induction (Investigateur France : C Lepage) (ouverture mars 2014)

11.4.3.2.2. Autres TNE bien différenciées métastatiques du tube digestif (notamment du grêle) (G1, G2)

➤ Traitement de la tumeur primitive :

- Résection de la tumeur primitive intestinale et de son extension ganglionnaire pour éviter des complications ultérieures, sauf contre-indication liée à l'état général ou risque de grêle court.
- **Traitement des métastases hépatiques :**

Références

- Métastases non progressives et non symptomatiques, envahissement hépatique < 25-50 %, absence de métastases osseuses, Ki67 < 10% : surveillance ou analogue de la somatostatine à dose antitumorale (lanréotide Autogel 120 mg ou octréotide LP 30 mg/28 j) [Rinke 2009, Modlin 2010, Palazzo 2013, Caplin 2013], notamment en cas de faible envahissement hépatique (*niveau de la recommandation : avis d'experts*)
- Métastases progressives et/ou symptomatiques malgré le traitement symptomatique et/ou envahissement hépatique > 50 % et/ou métastases osseuses et/ou Ki67 > 10% :
 - embolisation ou chimioembolisation dans centre spécialisé [Maire 2012, Zappa 2012] (*niveau de la recommandation : grade B*). L'existence de métastases extra-hépatiques, notamment osseuses, fait préférer un traitement systémique, mais n'est pas une contre-indication absolue à la chimioembolisation. Morbidité et mortalité significatives : respecter les contre-indications (cf résumé des schémas thérapeutiques)
 - Analogues de la somatostatine à dose antitumorale si envahissement hépatique < 25-50%, progression lente et Ki67 < 5% [Rinke 2009, Modlin 2010, Palazzo 2013, Caplin 2013] (*niveau de la recommandation : avis d'experts*)

Options

- si contre-indication à la chimioembolisation : CT ou interféron [Bajetta 1993, Dahan 2009], notamment en cas de syndrome sécrétoire persistant sous analogues de la somatostatine. Il n’y a cependant pas de CT ayant fait la preuve formelle de son efficacité :
 - Dans une étude, l’interféron a apporté un avantage non significatif en terme de survie sans progression vs 5FU-streptozotocine (14,1 mois vs 5,5 mois) sachant que l’étude était sous dimensionnée [Dahan 2009] (niveau de la recommandation : *grade B*)
 - Interféron alfa 3 M UI/ 3 fois par semaine (*grade C*). Les formes pégylées n’ont pas l’AMM mais sont mieux tolérées que les formes standard et possiblement aussi efficaces [Pavel 2006]
 - CT : certains experts recommandent la dacarbazine [Altimari 1987, Ritzel 1995] associée ou non au 5FU (LV5FU2-dacarbazine) [Bajetta 2002] ou son analogue oral, le témazolomide [Ekeblad 2007, Kulke 2009] associé éventuellement à la capécitabine (schéma TEM-CAP), sachant que les taux de réponses aux alkylants sont très faibles dans les TNE du grêle probablement du fait d’une forte expression de la MGMT.
 - Les meilleurs résultats des CT ont été obtenus dans l’essai de phase 2 BETTER (non encore publié) fait chez des malades naïfs de traitement cytotoxique ayant une TNE non pancréatique en progression traités par l’association capécitabine-bévacizumab, la survie sans progression était élevée à environ 23 mois et les taux de réponses importants (réponse partielle 18%, stabilisation 69%) (Mitry 2013). Ces résultats doivent être confirmés (*niveau de la recommandation : avis d’experts*).
- Evérolimus (10 mg/j) en association à l’octréotide retard. Cependant cette association a montré une augmentation de la survie sans progression n’atteignant pas la significativité et n’a pas d’AMM dans cette indication [Pavel 2011] (*niveau de la recommandation : avis d’experts*)
- Chimioembolisation même en cas de métastases extra-hépatiques si la masse tumorale hépatique est prédominante (*avis d’experts*)
- Radiothérapie vectorisée interne avec un analogue radioactif de la somatostatine si fixation à l’Octréoscan® *grade 3-4* (Yttrium 90 ou Lutetium 177 non disponibles en France, en ATU pour l’Indium) (*niveau de la recommandation : grade C*) ou au MIBG si fixation franche [Taal 1996] (*niveau de la recommandation : avis d’experts*)
- Transplantation hépatique si métastases hépatiques diffuses non évolutives, à Ki67 faible (seuil non déterminé formellement < 5-10 %), non résécables, en l’absence de métastases extra-hépatiques, si sujet jeune, sans hépatomégalie et chez qui la tumeur primitive a été réséquée dans un premier temps [Le Treut 2013] (*niveau de la recommandation : grade C*)

Essais cliniques

- SUNLAND : sunitinib + lanréotide autogel 120 mg vs lanréotide autogel 120 mg (GERCOR)
- EVACEL (FFCD 1104) : évérolimus après chimioembolisation hépatique, (investigateur principal : E Mitry)
- LUTHATERA/NETTER : ¹⁷⁷Lu-DOTA0-Tyr3-Octreotate vs octréotide 60 mg LAR (investigateur principal : F Courbon)

11.5. Particularités de la prise en charge des TNE métastatiques bien différenciées avec indice de prolifération Ki67 \geq 20% (« G3 ») (niveau des recommandations : avis d’experts).

La prise en charge doit avant tout se baser sur la clinique :

- Patients en bon état général peu symptomatiques : prise en charge identique aux tumeurs G1-2, en débutant par une chimiothérapie
- Patients symptomatiques ou avec altération de l’état général, témoignant d’une tumeur plus agressive : prise en charge identique aux tumeurs G3 (cf 11.6.2.).

11.6. Traitement des carcinomes neuroendocrines peu différenciés (G3)

11.6.1. Sans métastase

Références

- Chirurgie si paraît curative (rarement le cas), sans métastase ganglionnaire au TEP Scan FDG, sans risque majeur pour le patient et si état général très bon.
- Si chirurgie ne permet pas la résection complète ou est contre-indiquée ou est considérée à risque (prendre en compte le risque très élevé de récurrence précoce) : chimiothérapie d’emblée par CDDP-étoposide, éventuellement associée à une radiothérapie (notamment œsophage, rectum). Très rarement, possibilité d’exérèse secondaire.

Options

- CT adjuvante par CDDP-étoposide (4 cycles) si chirurgie paraissant curative, par analogie aux tumeurs bronchiques à petites cellules (*niveau de la recommandation : avis d’experts*)
- Radiothérapie de la tumeur primitive (*niveau de la recommandation : avis d’experts*)
- Radiothérapie cérébrale prophylactique si réponse complète, par analogie aux tumeurs bronchiques à petites cellules (*niveau de la recommandation : avis d’experts*).

Essais cliniques

- Cohorte des malades atteints d'un carcinome neuroendocrine peu différencié (GTE – PRODIGE, ouverte à tous) (www.cepd.fr).

11.6.2. Avec métastases

Références

- CT (CDDP-étoposide) immédiate, urgente [Moertel 1991, Mitry 1999] (*niveau de la recommandation : Grade B*) avec évaluation de l'effet tous les 2-3 cycles jusqu'à un total de 6 cycles. En cas de reprise évolutive au-delà de 6 mois, reprise du même schéma. En cas de reprise plus précoce, notamment < 3 mois, CT de seconde ligne.
- Pas de résection chirurgicale des métastases et de la tumeur primitive.

Options

- Si contre-indication au cisplatine : carboplatine-étoposide (*niveau de la recommandation : avis d'experts*)
- Irinotecan-CDDP [Nakano 2012] (*niveau de la recommandation : avis d'experts*)
- FOLFIRI en seconde ligne ou contre-indication à CDDP-étoposide, schéma proposé dans la cohorte CEPD [Hentic 2012] (*niveau de la recommandation : avis d'experts*)
- Capécitabine-oxaliplatine (XELOX) ou FOLFOX, données très préliminaires (*niveau de la recommandation : avis d'experts*)
- Inclusion dans un essai de phase I

Essais cliniques

- Cohorte des malades atteints d'un carcinome neuroendocrine peu différencié (GTE – PRODIGE, ouverte à tous) (www.cepd.fr).
- Sunitinib, PHRC NET (E Raymond)

11.7. Traitement des métastases osseuses

- Traitement symptomatique : radiothérapie, chirurgie, radiofréquence, cryothérapie à discuter si symptômes ou risque de fracture, compression...

11.8. Traitement de la carcinose péritonéale

- La résection de la carcinose péritonéale est bénéfique si elle est minime à modérée [Elias 2013]. Dans 60% des cas, la carcinose péritonéale s'accompagne de métastases hépatiques qu'il faut aussi

traiter. L'ajout d'une chimio-hyperthermie intrapéritonéale n'a pas fait la preuve de son efficacité à ce jour [Elias 2013].

11.9. Surveillance post-thérapeutique

11.9.1. Situations ne nécessitant pas de suivi

- Le suivi est inutile dans les situations sans risque de métastase ou de récurrence locale :
 - TNE rectales bien différenciées G1 < 10 mm, n'atteignant pas la musculature, sans embolies veineuses ou lymphatiques, sans métastase ganglionnaire et réséquées en totalité
 - TNE appendiculaires bien différenciées G1, < 2 cm et base non touchée par la tumeur et absence de métastases ganglionnaires dans le méso-appendice et absence d'embolies veineuses ou lymphatiques et absence d'invasion du méso de plus de 3 mm et nature non adénocarcinoïde.

11.9.2. En l'absence de métastases hépatiques

11.9.2.1. TNE bien différenciées (G1, G2)

- Un objectif essentiel du suivi est de pouvoir proposer un traitement efficace, essentiellement la chirurgie, en cas de récurrence métastatique, ganglionnaire, hépatique ou autre. Le risque de récurrence locale est très faible, sauf pour les TNE fundiques survenant dans un contexte de gastrite atrophique fundique ou SZE/NEM 1. Il s'agit d'ailleurs plutôt de l'apparition de nouvelles tumeurs
- Les métastases pouvant survenir très tardivement, le malade doit être informé de la nécessité d'une surveillance prolongée
- Le suivi proposé ci-dessous, notamment les intervalles, doivent être modulés selon les facteurs pronostiques
- Après chirurgie R0, refaire dans les 3-6 mois une imagerie conventionnelle et l'Octréoscan® si positif initialement, puis une imagerie tous les 6-12 mois pendant 5 ans, puis tous les 12-24 mois. L'intérêt d'un Octréoscan® régulier ou d'un TEP-scan, s'ils étaient initialement positifs, n'est pas prouvé, mais cela est recommandé par l'ENETS tous les 1-2 ans dans les tumeurs bien différenciées [Arnold 2009]. L'Octréoscan® sera par contre proposé en cas de doute sur l'apparition de lésions à l'imagerie conventionnelle.
- Type d'imagerie : dans les situations à très faible risque de récurrence, l'échographie est une alternative peu coûteuse. Dans les autres situations, la TDM et l'IRM avec séquences de diffusion

doivent être privilégiées, avec une préférence pour l'IRM car les TDM répétées augmentent les risques de cancers radio-induits [Brenner 2007] et l'IRM a une sensibilité supérieure à celle de la TDM pour détecter des petites métastases hépatiques.

- Suivi clinique (même rythme que l'imagerie)
- Aucun marqueur biologique n'est validé dans le suivi. Il est cependant recommandé de doser la chromogranine A et les marqueurs initialement anormaux au même rythme que le suivi clinique. Une élévation des marqueurs n'est pas une indication à changer de traitement s'il n'y a pas de récurrence ou d'augmentation de la masse tumorale. Le même kit de dosage doit être utilisé tout au long de la prise en charge. Faire attention à l'apparition de conditions modifiant les taux de chromogranine A (IPP, insuffisance rénale...). Si le taux de chromogranine A est augmenté, doser la gastrinémie et vérifier les conditions de dosage (jeûne...). Si syndrome héréditaire, surveillance spécifique adaptée.

11.9.2.2. Carcinome neuroendocrine peu différencié (G3)

- Surveillance clinique rapprochée : 2 mois
- Imagerie (IRM ou TDM) tous les 2 mois pendant 6 mois puis tous les 3 mois pendant 1 an puis tous les 6 mois. Dosage de la NSE au même rythme.
- L'intérêt du suivi par TEP-FDG n'est pas validé ; l'indication de l'examen est posée au cas par cas.

11.9.3. Métastases hépatiques

11.9.3.1. TNE bien différenciées (G1, G2)

- Après résection, refaire à 3 mois TDM ou IRM et Octréoscan® (si l'examen était initialement contributif) ou TEP-scan si celui-ci a été fait et était positif, puis IRM ou TDM tous les 3-6 mois ou plus précocement en cas de suspicion d'évolution tumorale, d'apparition de symptômes ou d'anomalies biologiques
- Métastases hépatiques non réséquées : imagerie à 3 mois puis tous les 3-6 mois pendant 2 ans puis tous les 6-12 mois si stable :
 - chez les malades non traités, l'appréciation de l'évolution tumorale se fait par rapport à l'examen initial pour ne pas ignorer une évolution lente, mais significative, sur plusieurs mois ou années
 - chez les malades traités, l'appréciation de l'évolution tumorale se fait par rapport à l'examen initial et aussi par rapport à la date de la meilleure réponse.

- Type d'imagerie : IRM ou TDM (selon leur capacité à bien visualiser les métastases chez le malade en question). TDM thoracique ou IRM corps entier tous les 12 mois ou si progression. L'évaluation se fait selon les critères RECIST 1.1. Cependant ceux-ci ne sont probablement pas adaptés à l'analyse des réponses tumorales sous thérapie ciblée (études en cours)
- L'intérêt d'un Octréoscan® régulier ou d'un TEP-scan, s'ils étaient initialement positifs, n'est pas prouvé, mais cela est recommandé par l'ENETS tous les 1-2 ans [Arnold 2009]
- Il faut éviter de prendre pour cible la masse ganglionnaire mésentérique des TNE de l'iléon car elle est en grande partie fibreuse
- Suivi clinique et marqueurs biologiques initialement anormaux au même rythme que l'imagerie.
- Echographie cardiaque à la recherche d'une cardiopathie carcinoïde tous les 6 à 12 mois en cas de syndrome carcinoïde ou d'augmentation des 5HIAA ou d'apparition de signes de cardiopathie carcinoïde
- Les complications tardives des traitements doivent être dépistées, notamment l'insuffisance rénale en cas de traitement par streptozotocine ou de radiothérapie interne vectorisée et l'insuffisance cardiaque après certains traitements (adriamycine...).

11.9.3.2. Carcinome neuroendocrine peu différencié (G3)

- Imagerie (TDM thoraco-abdomino-pelvien) initialement tous les 2 mois puis selon évolutivité. L'intérêt du suivi par TEP-FDG n'est pas démontré.

11.10. Résumé des schémas thérapeutiques

5 FU-streptozotocine [Moertel 1992, Dahan 2009] =

5 FU 400 mg/m²/j en perfusion de 2 h dans 250 ml de G 5 % + streptozotocine 500 mg/m²/j en perfusion de 2 h dans 250 ml de G 5 % ou de sérum physiologique (en Y du 5 FU) de J1 à J5 tous les 42 j

Attention au risque rénal lié à la streptozotocine.

Interféron alpha-2b, Peg Interféron alpha-2b =

IntronA® 3 à 5 millions d'unités SC trois fois par semaine [Bajetta 1993]

PegIntron® 50-100 µg SC une fois par semaine [Pavel 2006].

Adriamycine-streptozotocine [Delaunoy 2004] =

Adriamycine 50 mg/m²/j en iv stricte lente à J1 et J22 + streptozotocine 500 mg/m²/j en perfusion de 1 h dans 250 ml de G 5 % ou de sérum physiologique tous les 42 jours de J1 à J5

Attention au risque rénal lié à la streptozotocine et cardiaque lié à l'adriamycine

Dacarbazine =

Dacarbazine 250 mg/m²/j en perfusion de 30 min dans 100 ml de G 5 % de J1 à J5 tous les 28 J
[Altimari 1987]

ou Dacarbazine 650 mg/m² en perfusion de 30 min dans 500 ml sérum physiologique à J1 tous les 28 j [Ritzel 1995].

Témozolomide [Ekeblad 2007] =

200 mg/m² per os pendant 5 jours toutes les 4 semaines

Témozolomide-capécitabine (TEM-CAP) [Strosberg 2011] =

Capécitabine (Xéroda®) 750 mg/m² per os matin et soir (soit 1500 mg/m²/j) de J1 à J14

Témozolomide (Témodal®) 200 mg/m² per os le soir au coucher de J10 à J14

Tous les 28 jours

Si seconde ligne ou plus, débiter le témozolomide à 150 mg/m² puis augmenter à 200 mg/m² en l'absence de toxicité hématologique.

LV5FU2 simplifié =

Acide folinique 400 mg/m² (ou l-folinique 200 mg/m²) en 2 h dans 250 ml G 5 % rincer

Puis 5 FU 400 mg/m² en 10 min dans 100 ml de G 5 %

Puis 5 FU 2400 mg/m² en perfusion continue de 46 h dans G 5 % dans infuseur portable (QSP 230 ml, 5 ml/h), pompe ou pousse seringue portable

Tous les 14 jours.

LV5FU2-dacarbazine =

Acide folinique 400 mg/m² (ou l-folinique 200 mg/m²) en 2 h dans 250 ml G 5 %

et dacarbazine 400 mg/m² en 2 h dans 250 ml G 5 % rincer

Puis 5 FU 400 mg/m² en 10 min dans 100 ml de G 5 % à J1 et J2

5 FU 1200 mg/m² en perfusion continue de 44 h dans G 5 % dans infuseur portable à J1 (QSP 230 ml, 5 ml/h), pompe ou pousse seringue portable

Tous les 21 jours.

FOLFIRI = irinotécan (Campto®) + LV5FU2 simplifié [Brixi-Benmansour 2011]=

Irinotécan 180 mg/m² en perfusion de 90 min dans 250 ml de G5 % en Y de l'acide folinique au J1 du LV5FU2 simplifié

Tous les 14 jours.

FOLFOX 4 simplifié (ou FOLFOX 6 modifié) = oxaliplatine (Eloxatine®) + LV5FU2 simplifié =

Oxaliplatine 85 mg/m² en 2 h dans 250 ml de G 5 % en Y de l'acide folinique

Toutes les 2 semaines.

XELOX [Bajetta 2007]=

Oxaliplatine 130 mg/m² en 2 h dans 250 ml de G 5 %

Capécitabine (Xéroda®) 2000 mg/m²/j (1000 mg/m² matin et soir), 2 semaines sur 3 (J2 à J15)

Toutes les 3 semaines.

GEMOX [Cassier 2009]=

A J1 gemcitabine 1000 mg/m² en 1h40 dans 250 ml NaCL 0,9 %

A J2 oxaliplatine 100 mg/m² en 2 h dans 250 ml de G 5 %

Tous les 14 jours.

CDDP-étoposide =

Etoposide 100 mg/m²/j en perfusion de 2 h dans 250 ml de G 5 % de J1 à J3 + CDDP 100 mg/m² en perfusion de 2 h dans 250 ml de sérum physiologique à J1 tous les 21 jours [Mitary 1999]

Ou étoposide 120 mg/m²/j en perfusion de 1 h dans 250 ml de G 5 % de J1 à J3 + CDDP 100 mg/m² en perfusion de 1 h dans 250 ml sérum physiologique à J2 tous les 28 jours [Moertel 1991] (très hématotoxique)

Facteurs de croissance de type GCSF nécessaires.

Carboplatine-étoposide =

Carboplatine 5 AUC (Calvert) en mg en perfusion de 1 h dans 500 ml de G 5% à J1 + étoposide 100 mg/m²/j en perfusion de 2 h dans 500 ml de sérum physiologique de J1 à J3, tous les 21 jours.

Irinotécan-CDDP [Nakano 2012] =

Irinotécan 60 mg/m²/j en perfusion de 90 min dans 250 ml de G5 % à J1, J8 et J15 + CDDP 60 mg/m² en perfusion de 1 h dans 250 ml de sérum physiologique à J1

Tous les 28 jours.

Capécitabine-bévacizumab [Mitary 2013] =

Capécitabine per os 1000 mg/m²/12h de J1 à J14

Bévacizumab 7,5 mg/m² en perfusion de 30 min dans 250 ml de G5% à J1

Tous les 21 jours

5 FU-streptozotocine-bévacizumab [Ducreux 2013] =

5 FU 400 mg/m²/j en perfusion de 2 h dans 250 ml de G 5 % + streptozotocine 500 mg/m²/j en perfusion de 2 h dans 250 ml de G 5 % (en Y du 5 FU) de J1 à J5 tous les 42 j

Bévacizumab 7,5 mg/m² en perfusion de 30 min dans 250 ml de G5% à J1, tous les 21 jours

Chimioembolisation [Zappa 2012] =

Contre-indications: thrombose portale, insuffisance hépatocellulaire sévère, ictère, anastomose bilio-digestive (dont après duodéno-pancréatectomie céphalique), prothèse biliaire, destruction antérieure de métastases hépatiques par radiofréquence

Habituellement toutes les 8 à 12 semaines jusqu'à stabilisation (avec 2 cures minimales sauf forte réponse d'emblée)

Choix du produit de chimiothérapie :

- adriamycine (50 mg/m²)
- streptozotocine (1500 mg/m²)
- adriamycine (50 mg) + cisplatine (150 mg)
- 5-FU (350 mg) + STZ (1000-2000 mg)

Nécessité d'une anesthésie générale en cas d'utilisation de la STZ (douleurs intenses)

En cas d'envahissement hépatique important (> 75%), l'embolisation pourra se faire en 2 temps pour réduire le risque d'insuffisance hépatique

Hydratation suffisante

En cas de syndrome carcinoïde, prévenir la crise carcinoïde par octréotide sc ou à la seringue électrique à débiter quelques heures avant le geste sur une durée variable qui dépend de l'évolution clinique.

11.11. Annexe 1 - Classification anatomo-pathologique OMS 2010 des TNE digestives [Rindi 2010].

La classification OMS 2010 utilise les grades G1 à G3 proposés initialement par l'ENETS en 2006. Elle fait ressortir 3 classes principales : a/ les tumeurs neuroendocrines G1 et b/ les tumeurs neuroendocrines G2, qui sont par définition bien différenciées et c/ les carcinomes neuroendocrines G3 à grandes ou à petites cellules qui sont par définition peu différenciés. Elle introduit les carcinomes mixtes endocrines-exocrines (appelés adénoneuroendocrines) et les lésions préneoplasiques.

- Tumeurs neuroendocrines G1

- Tumeurs neuroendocrines G2
- Carcinomes neuroendocrines G3 (de type à grandes ou à petites cellules)
- Carcinome mixte adénonéuroendocrine
- Lésions hyperplasiques et préneoplasiques.

Cependant cette classification ne prend pas en compte les TNE morphologiquement bien différenciées ayant un indice de prolifération > 20% et donc de grade 3 dont la fréquence exacte n'est pas connue [Vélayoudom-Céphise 2013].

Définition du grade tumoral selon l'OMS 2010

Le grade tumoral a été repris à l'identique à partir du grade défini par l'ENETS en 2006 (adapté d'après [Rindi 2006] et [Rindi 2010])

Grade	Indice mitotique (pour 10 CFG*)	Indice de prolifération Ki67 (% \square)
G1	< 2	\leq 2
G2	2-20	3-20
G3	> 20	> 20

*10 CFG (champs à fort grandissement) = 2 mm². 40 champs sont évalués dans les zones de plus haute densité mitotique ; la valeur est ramenée à une valeur moyenne pour 10 champs représentant 2 mm²

\square anticorps MiB1 ; % sur 500 à 2000 cellules tumorales (pour l'OMS 2010), sur 2000 cellules tumorales (selon l'ENETS) dans les zones de plus haute densité de cellules marquées.

11.12. Annexe 2 - Classification TNM des TNE digestives selon l'ENETS (modifiée d'après les références [Rindi 2006] et [Rindi 2007])

T : 5 catégories T (tumeur) sont décrites en fonction du site de la tumeur (estomac, intestin grêle (duodénum, ampoule, jéjunum, iléon), pancréas, appendice, côlon/rectum). Ces catégories sont résumées dans le tableau ci-dessous:

	Estomac	Intestin grêle*	Pancréas	Appendice	Côlon-rectum
TX	Tumeur non évaluable				
T0	Pas de tumeur identifiable				
Tis**	T<0,5 mm	NA	NA	NA	NA

T1	T envahit lamina propria ou sous-muqueuse et T ≤1 cm	T envahit muqueuse ou sous-muqueuse et T ≤1 cm	T limitée au pancréas et T ≤2 cm	T envahit sous-muqueuse ou musculéuse et T ≤1 cm	T envahit muqueuse ou sous-muqueuse (T1a: <1 cm, T1b: 1-2 cm)
T2	T envahit musculéuse ou sous-séreuse ou T >1 cm	T envahit musculéuse ou T >1 cm	T limitée au pancréas et T de 2 à 4 cm	T envahit sous-muqueuse, musculéuse et/ou mésoappendice sur ≤3 mm et T ≤2 cm	T envahit musculéuse ou T >2 cm
T3	T envahit séreuse	T envahit pancréas ou rétropéritoine (duodénum, ampoule, jéjunum proximal) - T envahit sous-séreuse (iléon, jéjunum distal)	T envahit duodénum ou voie biliaire ou T >4 cm	T envahit mésoappendice sur >3 mm et/ou T >2 cm	T envahit sous-séreuse ou graisse péricolique/rectale
T4	T envahit organes adjacents	T envahit péritoine ou organes adjacents	T envahit vaisseaux (axe coeliaque, artère mésentérique supérieure), estomac, rate, côlon ou surrénale	T envahit péritoine ou organes adjacents	T envahit péritoine ou organes adjacents

* incluant les localisations du grêle proximal (intestin antérieur: duodénum, ampoule, jéjunum proximal selon ref [Rindi 2006]) et du grêle distal (intestin moyen: iléon, jéjunum distal selon la ref [Rindi 2007]), regroupées car elles diffèrent seulement pour la définition du T3.

**seulement dans l'estomac où des TNE in situ (Tis) sont décrites.

N et M : sont constants, quel que soit le site de la tumeur primitive

N - Ganglions lymphatiques régionaux

NX statut non évaluable

N0 absence de métastase ganglionnaire

N1 présence de métastases ganglionnaires

M – Métastases à distance

MX statut non évaluable

M0 absence de métastase à distance

M1 présence de métastases à distance

Stades

Stade 0*	Tis	N0 M0
Stade I	T1**	N0 M0
Stade IIa	T2	N0 M0
Stade IIb	T3	N0 M0
Stade IIIa	T4	N0 M0
Stade IIIb	Tout T	N1 M0
Stade IV	Tout T	Tout N M1

* dans l'estomac seulement

**dans le côlon, Ia et Ib correspondent respectivement aux tumeurs T1a et T1b, voir tableau ci-dessus.

11.13. Annexe 3 - Classification TNM des TNE digestives selon l'UICC [UICC 2009].

La classification TNM UICC diffère de la classification TNM de l'ENETS pour les TNE pancréatiques et pour les carcinomes neuroendocrines peu différenciés qui sont classés comme les carcinomes non neuroendocrines de même localisation. Il existe aussi des différences pour la classification des TNE appendiculaires.

T : 5 catégories T (tumeur) sont décrites en fonction du site de la tumeur (estomac, intestin grêle (duodénum, ampoule, jéjunum, iléon), pancréas, appendice, côlon/rectum). Ces catégories sont résumées dans le tableau ci-dessous :

	Estomac	Intestin grêle	Pancréas	Appendice	Côlon-rectum
TX	Tumeur non évaluable				
T0	Pas de tumeur identifiable				
Tis	T<0,5 mm	NA	Carcinome in situ	NA	NA
T1	T envahit lamina propria ou sous-muqueuse et T≤1 cm	T envahit muqueuse ou sous-muqueuse et T≤1 cm	T limitée au pancréas et T≤2 cm	T≤2 cm (T1a : ≤1 cm, T1b : >1-2 cm)	T envahit muqueuse ou sous-muqueuse (T1a: <1 cm, T1b: 1-2 cm)
T2	T envahit	T envahit	T limitée au	T envahit le	T envahit musculature ou

	muscleuse ou sous-séreuse ou T>1 cm	muscleuse ou T>1 cm	pancréas et T >2 cm	caecum ou T >2-4 cm	T>2 cm
T3	T envahit séreuse	- T envahit pancréas ou rétropéritoine (duodénum, ampoule) - T envahit sous-séreuse (iléon, jéjunum)	T dépassant le pancréas mais n'envahit pas axe coeliaque ni artère mésentérique supérieure	T envahit l'iléon ou T >4 cm	T envahit sous-séreuse ou graisse péricolique/rectale
T4	T envahit organes adjacents	T envahit péritoine ou organes adjacents	T envahit axe coeliaque ou artère mésentérique supérieure	T envahit péritoine ou organes adjacents	T envahit péritoine ou organes adjacents

N et M : sont constants, quel que soit le site de la tumeur primitive

N - Ganglions lymphatiques régionaux

NX statut non évaluable

N0 absence de métastase ganglionnaire

N1 présence de métastases ganglionnaires

M – Métastases à distance

MX statut non évaluable

M0 absence de métastase à distance

M1 présence de métastases à distance

Stades (toutes tumeurs sauf appendice et pancréas)

Stade 0*	Tis	N0 M0
Stade I	T1**	N0 M0
Stade IIa	T2	N0 M0
Stade IIb	T3	N0 M0
Stade IIIa	T4	N0 M0
Stade IIIb	Tout T	N1 M0
Stade IV	Tout T	Tout N M1

* dans l'estomac seulement

**dans le côlon, Ia et Ib correspondent respectivement aux tumeurs T1a et T1b, voir tableau ci-dessus.

Stades (appendice)

Stade I	T1	N0 M0
Stade II	T2, T3	N0 M0
Stade III	T4	N0 M0
	Tout T	N1 M0
Stade IV	Tout T	Tout N M1

Stades (tumeurs pancréatiques)

Stade 0	Tis	N0 M0
Stade Ia	T1	N0 M0
Stade Ib	T2	N0 M0
Stade IIa	T3	N0 M0
Stade IIb	T1, T2, T3	N1 M0
Stade III	T4	Tout N M0
Stade IV	tout T	Tout N M1

11.14. Annexe 4 - Recommandations TENpath sur la rédaction du compte-rendu anatomo-pathologique - Informations minimales qui doivent apparaître sur le compte-rendu :

- **Localisation anatomique**
- **Type de prélèvement**
- **Caractères macroscopiques (si disponibles)**
 - nombre de tumeurs visibles, taille de chacune d’entre elles
- **Arguments diagnostiques**
 - histologiques: tumeur bien ou peu différenciée
 - immunohistochimiques : chromogranine A, synaptophysine
- **Grade histologique**
 - index mitotique: valeur absolue (à évaluer dans 2 mm²)
 - index Ki67: valeur absolue (indiquer la technique d’immunodétection et le mode de lecture, évaluer dans 500 à 2000 cellules selon les recommandations de l’OMS)
 - Grade G1, G2, ou G3
- **Classification OMS 2010**
 - Tumeur neuroendocrine G1

- Tumeur neuroendocrine G2
- Carcinome neuroendocrine à petites cellules
- Carcinome neuroendocrine à grandes cellules
- Carcinome adéno-neuroendocrine
- **Extension de la tumeur**
 - Invasion locale (invasion en profondeur dans la paroi digestive, invasion du tissu adipeux péri-pancréatique, envahissement d'organes voisins)
 - Etat des limites, mesure des marges
- **Stade TNM**
 - pT/pN : indiquer clairement la classification utilisée (au minimum : TNM/UICC)
 - Nombre de ganglions métastatiques/examinés
- **Autres informations**
 - Autres facteurs histopronostiques (embols vasculaires, engainements périnerveux; si appendice: extension au mésoappendice, profondeur d'invasion, distance par rapport à la base)
 - Lésions associées du tissu péri-tumoral

11.15. Annexe 5 - Recommandations pour le dosage des 5HIAA

- Le patient doit s'abstenir de consommer les aliments et médicaments suivants (et préparations alimentaires ou médicamenteuses qui en contiennent) 24 H avant et pendant la collecte urinaire de 24 heures :
 - alcool, amandes, ananas, aubergines, avocats, bananes, dattes, kiwi, melon, miel, noisettes, noix du brésil, noix de cajou, noix de coco, noix de macadamia..., prunes, tomates,
 - sirops pour la toux et autres préparations contenant du gaïacol de glycéryle, de l'acétaminophène, de la phénacétine et des phénothiazines, naproxène.

11.16. Annexe 6 - Conseils d'utilisation des thérapeutiques ciblées orales (évérolimus-Afinitor®)

- 1- Avant la prescription à un premier patient, il est indispensable de lire la fiche officielle d'information sur le produit (dictionnaire Vidal par exemple).
- 2- Prise en charge des principaux effets secondaires : principes de diminution de dose, d'interruption du médicament et de sa reprise selon le grade de toxicité :
 - Grade 1 : traitement symptomatique de l'effet secondaire
 - Grade 2 : traitement symptomatique et diminution de dose de 50 % pendant 7 à 28 jours, puis
 - En cas d'absence au retour à une toxicité 0 ou 1 :

- Arrêt du médicament
 - Reprise à 50 % de la dose lorsque le grade redevient 0 à 1, pendant 7 à 28 jours.
 - Reprise à la pleine dose si grade 0 ou 1 stable
 - En cas de retour à une toxicité 0 ou 1, reprise de la dose initiale.
 - Si rechute, même schéma puis maintien de la dose réduite de 50 %.
- Grade 3 : traitement symptomatique et arrêt du médicament pendant 7 à 28 jours, puis
 - Lors du retour à une toxicité 0 ou 1 : reprise du médicament à 50 % de la dose pendant 7 à 28 jours
 - En cas de maintien de la toxicité au grade 0 ou 1, reprise de la dose initiale.
 - Si rechute, maintien de la dose réduite de 50 %.

3- Métabolisme de ces médicaments par la chaîne du cytochrome P450. Implications des interactions médicamenteuses induites

- **Toxicité accrue avec les inhibiteurs du cytochrome p450** par augmentation de la concentration plasmatique de la thérapeutique ciblée
 - **Surveiller les associations médicamenteuses**
 - Par exemple : ketoconazole, clarithromycine, plusieurs anti-viraux, érythromycine, verapamil, cyclosporine, fluconazole, diltiazem,
 - jus de pamplemousse et oranges sanguines
 - Si inhibiteur modéré : diminution de dose à 5 mg et surveillance étroite
 - Si inhibiteur puissant : arrêt de l'everolimus
- **Diminution d'efficacité avec les inducteurs du cytochrome p450**
 - Par exemple : rifampicine, corticostéroïdes, carbamazépine, phénobarbital, phénytoïne, efavirenz, nevirapine, millepertuis (tisane)
 - Eviter ces médicaments ou si cela n'est pas possible : augmenter la dose sous surveillance étroite et au mieux contrôle du dosage sérique : commencer à 10 mg, augmenter par paliers de 5 mg tous les 4 j, sans dépasser 20 mg/j

4- Bilan initial et surveillance

- **Restrictions d'utilisation :**
 - **Ne pas utiliser si :**
 - Insuffisance hépato-cellulaire : cirrhose Child C
 - Femme enceinte ou allaitante, enfant
 - **Précautions si :**
 - Diabète mal équilibré
 - Hypercholestérolémie sévère
 - Cirrhose Child B : réduction de 50 % à 5 mg/j
 - **Pas de contreindication si :**
 - Insuffisance rénale même sévère
 - Sujet âgé
- **Avertir le patient des effets secondaires fréquents :**
 - **Asthénie,**
 - **Aphtes**

- Éruptions cutanées
 - Nausées, diarrhée
 - Anorexie, dysgueusie
 - Sécheresse cutanée
 - Oedèmes
 - Troubles métaboliques : hyperglycémie, hypercholestérolémie
- **Indiquer au patient les symptômes et situations d'alerte :**
 - Dyspnée, toux
 - Fièvre : elle impose une consultation
 - Vaccination : pas de vaccins vivants
 - Chirurgie : arrêt de l'everolimus
 - Grossesse : prévoir une contraception
- **Bilan biologique initial :**
 - NFS plaquettes, enzymes hépatiques et bilirubine
 - Glycémie, bilan lipidique
 - Créatininémie et clairance, protéinurie
 - Calcémie, phosphorémie
 - Sérologie hépatites
- **Bilan morphologique initial :**
 - Imagerie d'évaluation dont scanner thoracique
 - ECG
 - Echographie cardiaque avec mesure de la FeVG
- **Surveillance : J 15 et J 30 puis tous les mois**
 - Clinique : éruptions, aphtes, fatigue, diarrhée
 - Biologique : NFS plaquettes, enzymes hépatiques et bilirubine, glycémie, bilan lipidique, créatininémie et clairance, protéinurie, calcémie, phosphorémie

5- Mucite :

- **Prévention : commencée 8 j avant le début du traitement**
 - Brosse à dents souple
 - Eviter aliments irritants : gruyères, noix, ananas, aliments épicés, secs, durs, acides
 - Bains de bouche par bicarbonate de sodium après chaque repas
- **Traitement si Grade 1 :**
 - 500 ml de bicarbonate de Na + misoprostol 4 cp à renouveler tous les 4 j (péremption) : bains de bouche 6 fois /jour.
 - Sucralfate (Kéal®) 3 sachets / jour
 - Vea Oris (Vit E) : 4-6 pulvérisations / j, 4 semaines
 - Vea Olio (huile + Vit E) : 4-6 applications / j, 4 semaines
- **Aphtes : 2 fois par jour : corticoïdes (clobetasol, DermovalR crème 10g) + anesthésique (lidocaïne, DynexanR crème 10 g)**

6- Pneumopathie non infectieuse : 12 % des patients traités

- **Diagnostic : interrogatoire, auscultation, TDM**
- Si anomalies radiologiques :
 - Asymptomatiques : poursuite everolimus
 - Et symptômes :
 1. recherche autre cause : infectieuse, néoplasique
 2. En fonction des signes (dyspnée, AEG) : biologie, EFR, DLCO, LBA

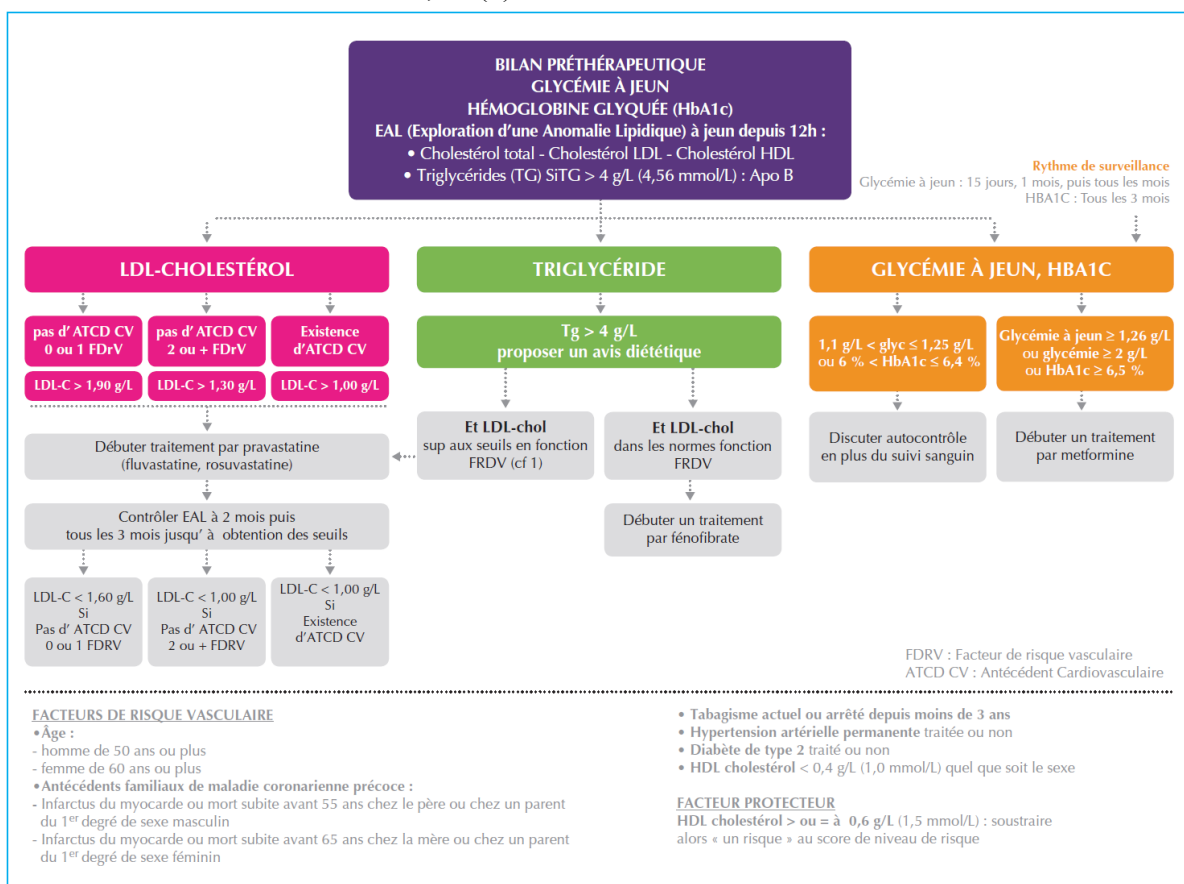
...

3. Signes modérés : interruption jusqu'à récupération. Reprise à 50 % dose
4. Signes sévères: arrêt everolimus, corticoïdes... Réintroduction à peser.

7- Troubles biologiques :

- Hypophosphorémie : fréquente. Correction per os
- Hypercholestérolémie :
 - Certains hypo-cholestérolémiants sont contraindiqués
 - Autorisés : pravastatine, rosuvastatine, atorvastatine
- Hyperglycémie : correction per os... Médicaments à arrêter si arrêt de l'everolimus
- Lymphopénie < 500 : prévention d'infection par pneumocystis : aérosol mensuel de 300 mg de pentacarinat®

Figure ci-dessous : Bilan métabolique préthérapeutique et suivi sous évérolimus (tiré de Lombard-Bohas et al. Bulletin du Cancer 2014;101(2):175-83.



11.17. Annexe 7 - Conseils d'utilisation des thérapeutiques ciblées orales (sunitinib-Sutent®)

1- Avant la prescription à un premier patient, il est indispensable de lire la fiche officielle d'information sur le produit (dictionnaire Vidal par exemple).

2- Prise en charge des principaux effets secondaires : principes de diminution de dose, d'interruption du médicament et de sa reprise selon le grade de toxicité :

- **Grade 1** : traitement symptomatique de l'effet secondaire
- **Grade 2** : traitement symptomatique et diminution de dose de 50 % pendant 7 à 28 jours, puis
 - En cas d'absence au retour à une toxicité 0 ou 1 :
 - Arrêt du médicament
 - Reprise à 50 % de la dose lorsque le grade redevient 0 à 1, pendant 7 à 28 jours.
 - Reprise à la pleine dose si grade 0 ou 1 stable
 - En cas de retour à une toxicité 0 ou 1, reprise de la dose initiale.
 - Si rechute, même schéma puis maintien de la dose réduite de 50 %.
- **Grade 3** : traitement symptomatique et arrêt du médicament pendant 7 à 28 jours, puis
 - Lors du retour à une toxicité 0 ou 1 : reprise du médicament à 50 % de la dose pendant 7 à 28 jours
 - En cas de maintien de la toxicité au grade 0 ou 1, reprise de la dose initiale.
 - Si rechute, maintien de la dose réduite de 50 %.

3- Métabolisme de ces médicaments par la chaîne du cytochrome P450. Implications des interactions médicamenteuses induites :

- **Toxicité accrue avec les inhibiteurs du cytochrome p450 par augmentation de la concentration plasmatique de la thérapeutique ciblée :**
 - **Surveiller les associations médicamenteuses**
 - Par exemple : ketoconazole, clarithromycine, plusieurs anti-viraux, érythromycine, verapamil, cyclosporine, fluconazole, diltiazem,
 - jus de pamplemousse et oranges sanguines
 - **Si indispensables : diminution de dose ou arrêt de la thérapeutique ciblée**
- **Diminution d'efficacité avec les inducteurs du cytochrome p450 :**
 - Par exemple : rifampicine, corticostéroïdes, carbamazépine, phénobarbital, phénytoïne, efavirenz, nevirapine, millepertuis (tisane)
 - Eviter ces médicaments ou si cela n'est pas possible augmenter de 25 % la dose de biothérapie.

4- Bilan initial et surveillance :

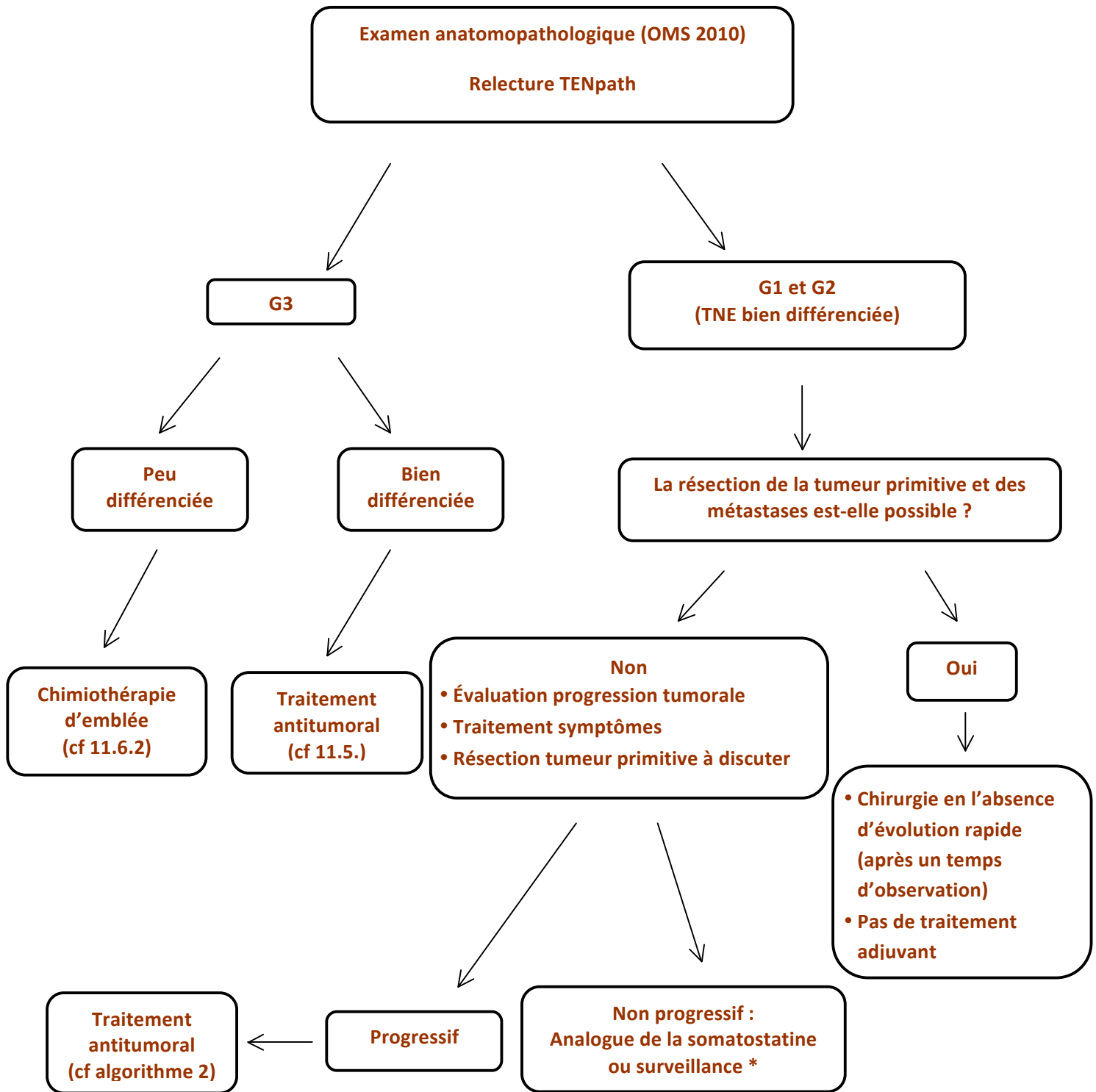
- **Précautions si :**
 - IDM récent (12 mois), angor instable ou sévère, allongement de QT, insuffisance cardiaque symptomatique : exclusion dans l'étude initiale
 - Traitement anti-coagulant
 - AVC récent
 - Insuffisance rénale (clairance < 40 ml/mn)
- **Informez le patient des symptômes fréquents :**
 - Asthénie
 - Nausées, épigastalgies, aphtes, mucite, diarrhée
 - Modifications de la peau et des cheveux
 - Anorexie, dysgueusie
 - Epistaxis
 - Dysthyroïdie
- **Lui indiquer les symptômes et situations d'alerte :**
 - Dyspnée
 - Oedèmes
 - Douleurs abdominales intenses

- Hémorragies
- Fièvre (impose une consultation)
- Chirurgie : arrêt du sunitinib
- Grossesse : prévoir une contraception
- **Bilan biologique initial :**
 - NFS plaquettes
 - Enzymes hépatiques et bilirubine
 - Créatininémie et clairance
 - T4, TSH, TP, TCA
- **Bilan morphologique initial et trimestriel :**
 - Imagerie d'évaluation
 - ECG
 - Echographie cardiaque avec mesure de la FeVG
- **Bilans de surveillance :**
 - J 15 et J 30 puis tous les mois
 - Clinique : éruptions, aphtes, fatigue, diarrhée
 - Biologie : NFS plaquettes, enzymes hépatiques et bilirubine, créatininémie et clairance
 - Trimestriel : T4, TSH, TP, TCA

5- Toxicité cardiaque : surveillance par FeVG et ECG, mesure TA

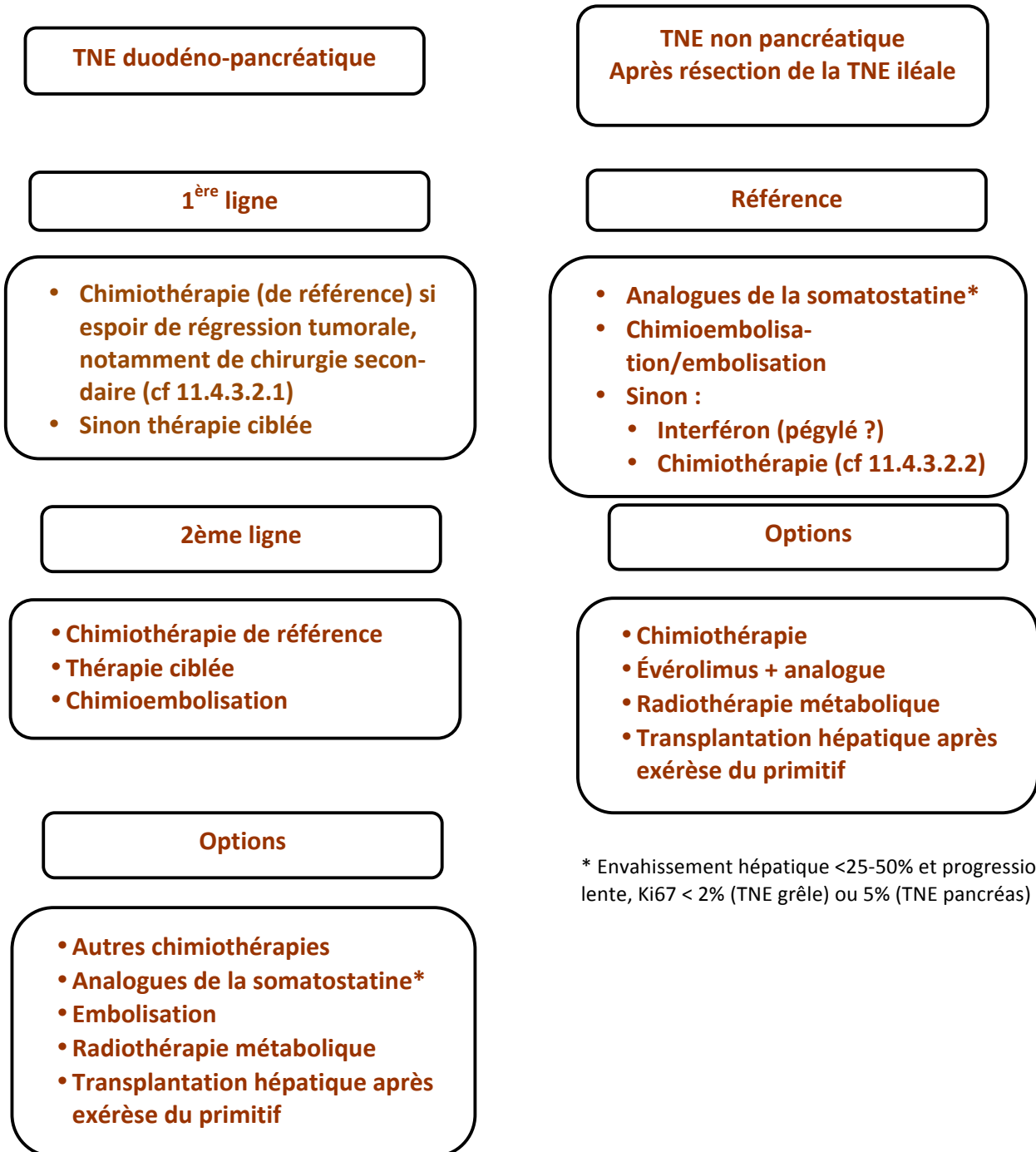
- **Insuffisance cardiaque : FeVG**
 - baisse de 20 % et/ou inférieure à 50 % et reste asymptomatique : diminution ou arrêt du sunitinib.
 - Apparition de signes cliniques d'insuffisance cardiaque congestive : arrêt du sunitinib
- **Troubles du rythme : allongement du QT, sans antécédents cardiaques et bilan initial normal**
 - Risque d'arythmies ventriculaires
 - Attention aux traitements associés : anti-arythmiques, halopéridol, dompéridone ...
 - Eviter les bradycardies iatrogènes et les troubles électrolytiques (à rechercher si diarrhée)
- **HTA : 30 % des patients. Sévère (> 200/100) : 5 %**
 - Interrogatoire : céphalées, acouphènes, vertiges
 - Automesure à domicile
 - Traitement anti-HTA antérieur : adapter
 - Initier un traitement anti-HTA si nécessaire
 - Attention si arrêt du sunitinib : hypotension secondaire
- **Hypothyroïdie : 5 %**
 - Clinique et/ou biologique
 - Traitement : substitution standard
 - Rarement profonde, nécessitant des précautions cardiaques en début de traitement
- **Pancréatites :**
 - Augmentation asymptomatique des enzymes sériques : poursuite du sunitinib
 - Pancréatite clinique : arrêt jusqu'à récupération puis réintroduction.

○ **Algorithme 1 :**
Prise en charge d'une TNE MÉTASTATIQUE de l'appareil digestif, quel que soit le siège de la tumeur primitive



* : excepté symptômes non contrôlés, envahissement hépatique > 50%, métastases osseuses, Ki 67 > 10%

Algorithme 2 :
Traitement des TNE METASTATIQUES bien différenciées (G1, G2), progressives, non résecables de l'appareil digestif



* Envahissement hépatique <25-50% et progression lente, Ki67 < 2% (TNE grêle) ou 5% (TNE pancréas)

Références bibliographiques

Altimari A, Badrinath K, Reisel H, Prinz RA. DTIC therapy in patients with malignant intraabdominal neuroendocrine tumors. *Surgery* 1987;102:1009-17.

Arnold R, Chen YJ, Costa F, Falconi M, Gross D, Grossman AB, et al; Mallorca Consensus Conference participants; European Neuroendocrine Tumor Society. ENETS Consensus Guidelines for the Standards of Care in Neuroendocrine Tumors: follow-up and documentation. *Neuroendocrinology* 2009;90:227–233.

Bajetta E, Zilembo N, Di Bartolomeo M, Di Leo A, Pilotti S, Bochicchio AM, et al. Treatment of metastatic carcinoids and other neuroendocrine tumors with recombinant interferon-alpha-2a. A study by the Italian Trials in Medical Oncology Group. *Cancer* 1993;72:3099-105.

Bajetta E, Catena L, Procopio G, De Dosso S, Bichisao E, Ferrari L, Martinetti A, Platania M, Verzoni E, Formisano B, Bajetta R. Are capecitabine and oxaliplatin (XELOX) suitable treatments for progressing low-grade and high-grade neuroendocrine tumours? *Cancer Chemother Pharmacol.* 2007 Apr;59(5):637-42

Bernard V, Lombard-Bohas C, Taquet MC, Caroli-Bosc FX, Ruzniewski P, Niccoli P, Guimbaud R, Chougnet CN, Goichot B, Rohmer V, Borson-Chazot F, Baudin E; French Group of Endocrine Tumors. Efficacy of everolimus in patients with metastatic insulinoma and refractory hypoglycemia. *Eur J Endocrinol.* 2013 Apr 15;168(5):665-74.

Brenner DJ, Hall EJ. Computed tomography – an increasing source of radiation exposure. *NEJM* 2007;357:2277-84.

Brixi-Benmansour H, Jouve JL, Mitry E, Bonnetain F, Landi B, Hentic O, et al. Phase II study of first-line FOLFIRI for progressive metastatic well-differentiated pancreatic endocrine carcinoma. *Dig Liver Dis* 2011;43:912-16.

Caplin M, Ruzniewski P, Pavel M, Cwikla J, Phan A, Raderer M, et al. A randomized, double-blind, placebo-controlled study of Lanreotide Antiproliferative Response in patients with gastroenteropancreatic NeuroEndocrine Tumors (CLARINET) (Abstract). *ESMO 2013. Eur J Cancer* 2013; 47 (suppl 2)

Cassier PA, Walter T, Eymard B, Ardisson P, Perol M, Paillet C, Chayvialle JA, Scoazec JY, Hervieu V, Bohas CL. Gemcitabine and oxaliplatin combination chemotherapy for metastatic well-differentiated neuroendocrine carcinomas: a single-center experience. *Cancer* 2009;115:3392-9.

Dahan L, Bonnetain F, Rougier P, Raoul JL, Gamelin E, Etienne PL, et al; Fédération Francophone de Cancérologie Digestive (FFCD); Digestive Tumors Group of the Fédération Nationale des Centres de Lutte Contre le Cancer (FNCLCC). Phase III trial of chemotherapy using 5-fluorouracil and streptozotocin compared with interferon alpha for advanced carcinoid tumors: FNCLCC-FFCD 9710. *Endocr Relat Cancer.* 2009 Dec;16(4):1351-61.

Delaunoit T, Ducreux M, Boige V, Dromain C, Sabourin JC, Duvillard P, Schlumberger M, de Baere T, Rougier P, Ruffie P, Elias D, Lasser P, Baudin E. The doxorubicin-streptozotocin combination for the treatment of advanced well-differentiated pancreatic endocrine carcinoma; a judicious option? *Eur J Cancer.* 2004 Mar;40(4):515-20.

Ducreux M, Dahan L, Smith D, et al. Efficacité et tolérance du bevacizumab en association à la chimiothérapie pour le traitement de patients atteints de tumeurs neuroendocrines duodéno-

pancréatiques bien différenciées progressives localement avancées/métastatiques (étude BETTER) (abstract). JFHOD 2013. P93.

Ekeblad et al. Temozolomide as monotherapy is effective in treatment of advanced malignant neuroendocrine tumors. *Clin Cancer Res* 2007;13:2986-91.

Elias D, Lefevre JH, Duvillard P, Goéré D, Dromain C, Dumont F, Baudin E. Hepatic metastases from neuroendocrine tumors with a "thin slice" pathological examination: they are many more than you think... *Ann Surg* 2010;251:307-10

Elias D, David A, Sourrouille I, Honoré C, Goéré D, Dumont F, Stoclin A, Baudin E. Neuroendocrine carcinomas: Optimal surgery of peritoneal metastases (and associated intra-abdominal metastases). *Surgery*. 2013 Sep 28. doi:pii: S0039-6060(13)00275-4. 10.1016/j.surg.2013.05.030.

Faiss S, Pape UF, Bohmig M, Dorffel Y, Mansmann U, Golder W, et al. Prospective, randomized, multicenter trial on the antiproliferative effect of lanreotide, interferon alfa, and their combination for therapy of metastatic neuroendocrine gastroenteropancreatic tumors--the International Lanreotide and Interferon Alfa Study Group. *J Clin Oncol*. 2003 Jul 15;21(14):2689-96.

Hentic O, Hammel P, Couvelard A, Rebours V, Zappa M, Palazzo M, Maire F, Goujon G, Gillet A, Lévy P, Ruszniewski P. FOLFIRI regimen: an effective second-line chemotherapy after failure of etoposide-platinum combination in patients with neuroendocrine carcinomas grade 3. *Endocr Relat Cancer*. 2012 Nov 6;19(6):751-7.

Kulke MH, Hornick JL, Fraunhoffer C, Hooshmand S, Ryan DP, Enzinger PC, et al. O6-methylguanine DNA methyltransferase deficiency and response to temozolomide-based therapy in patients with neuroendocrine tumors. *Clin Cancer Res* 2009;15:338-45.

Le Treut YP, Grégoire E, Klempnauer J, Belghiti J, Jouve E, Lerut J, Castaing D, Soubrane O, Boillot O, Manton G, Homayounfar K, Bustamante M, Azoulay D, Wolf P, Krawczyk M, Pascher A, Suc B, Chiche L, de Urbina JO, Mejzlik V, Pascual M, Lodge JP, Gruttaduria S, Paye F, Pruvot FR, Thorban S, Foss A, Adam R; For ELITA. Liver Transplantation for Neuroendocrine Tumors in Europe-Results and Trends in Patient Selection: A 213-Case European Liver Transplant Registry Study. *Ann Surg*. 2013 May;257(5):807-815.

Maire F, Lombard-Bohas C, O'Toole D, Vullierme MP, Rebours V, Couvelard A, Pelletier AL, Zappa M, Pilleul F, Hentic O, Hammel P, Ruszniewski P. Hepatic arterial embolization versus chemoembolization in the treatment of liver metastases from well-differentiated midgut endocrine tumors: a prospective randomized study. *Neuroendocrinology*. 2012;96(4):294-300.

Mitry E, Baudin E, Ducreux M, Sabourin JC, Rufié P, Aparicio T et al. Treatment of poorly differentiated neuroendocrine tumours with etoposide and cisplatin. *Br J Cancer* 1999;81:1351-5.

Mitry E, Lombard-Bohas C, Walter T, Baudin E, Kurtz JE, Ruszniewski P, Bengrine-Lefèvre L, Cadiot G, Vilgrain V, Berthier A, Ducreux M. Efficacité et tolérance du bevacizumab en association à la capécitabine dans le traitement de patients atteints d'une tumeur neuro-endocrine digestive bien différenciée progressive localement avancée/métastatique (étude BETTER) (abstract). JFHOD 2013. CO 24.

Modlin IM, Pavel M, Kidd M, Gustafsson BI. Review article: somatostatin analogues in the treatment of gastroenteropancreatic neuroendocrine (carcinoid) tumours. *Aliment Pharmacol Ther*. 2010 Jan 15;31(2):169-88.

Moertel CG, Kvols LK, O'Connell MJ, Rubin J. Treatment of neuroendocrine carcinomas with combined etoposide and cisplatin. Evidence of major therapeutic activity in the anaplastic variants

of these neoplasms. *Cancer* 1991;68:227-32.

Moertel CG, Lefkopoulo M, Lipsitz S, Hahn RG, Klaassen D. Streptozocin-doxorubicin, streptozocin-fluorouracil or chlorozotocin in the treatment of advanced islet-cell carcinoma. *N Engl J Med* 1992;326:519-23.

Mosli HH, Dennis A, Kocha W, Asher LJ, Van Uum SH. Effect of short-term proton pump inhibitor treatment and its discontinuation on chromogranin A in healthy subjects. *J Clin Endocrinol Metab*. 2012 Sep;97(9):E1731-5.

Nakano K, Takahashi S, Yuasa T, Nishimura N, Mishima Y, Sakajiri S, Yokoyama M, Tsuyama N, Ishikawa Y, Hatake K. Feasibility and efficacy of combined cisplatin and irinotecan chemotherapy for poorly differentiated neuroendocrine carcinomas. *Jpn J Clin Oncol*. 2012 Aug;42(8):697-703.

Palazzo M, Lombard-Bohas C, Cadiot G, Matysiak-Budnik T, Rebours V, Vullierme MP, Couvelard A, Hentic O, Ruszniewski P. Ki67 proliferation index, hepatic tumor load, and pretreatment tumor growth predict the antitumoral efficacy of lanreotide in patients with malignant digestive neuroendocrine tumors. *Eur J Gastroenterol Hepatol*. 2013;25:232-8.

Pavel ME, Baum U, Hahn EG, Schuppan D, Lohmann T. Efficacy and tolerability of pegylated IFN-alpha in patients with neuroendocrine gastroenteropancreatic carcinomas. *J Interferon Cytokine Res* 2006;26:8-13.

Pavel ME, Hainsworth JD, Baudin E, Peeters M, Hörsch D, Winkler RE, Klimovsky J, Lebowitz D, Jehl V, Wolin EM, Öberg K, Van Cutsem E, Yao JC; RADIANT-2 Study Group. Everolimus plus octreotide long-acting repeatable for the treatment of advanced neuroendocrine tumours associated with carcinoid syndrome (RADIANT-2): a randomised, placebo-controlled, phase 3 study. *Lancet*. 2011 Dec 10;378(9808):2005-12.

Pavel M, Baudin E, Couvelard A, Krenning E, Öberg K, Steinmüller T, Anlauf M, Wiedenmann B, Salazar R; Barcelona Consensus Conference participants. ENETS Consensus Guidelines for the management of patients with liver and other distant metastases from neuroendocrine neoplasms of foregut, midgut, hindgut, and unknown primary. *Neuroendocrinology*. 2012;95(2):157-76.

Raymond E, Dahan L, Raoul JL, Bang YJ, Borbath I, Lombard-Bohas C, et al. Sunitinib malate for the treatment of pancreatic neuroendocrine tumors. *N Engl J Med*. 2011;364:501-13

Rindi G, Klöppel G, Alhman H, Caplin M, Couvelard A, de Herder WW, et al and all other Frascati Consensus Conference participants; European Neuroendocrine Tumor Society (ENETS). TNM staging of foregut (neuro)endocrine tumors: a consensus proposal including a grading system. *Virchows Arch*. 2006 Oct;449(4):395-401

Rindi G, Klöppel G, Couvelard A, Komminoth P, Körner M, Lopes JM, et al. TNM staging of midgut and hindgut (neuro) endocrine tumors: a consensus proposal including a grading system. *Virchows Arch*. 2007 Oct;451(4):757-62

Rindi G, Arnold R, Bosman FT, Capella C, Klimstra DS, Klöppel G, Komminoth P, Solcia E. Nomenclature and classification of neuroendocrine neoplasms of the digestive system. In: WHO classification of tumours of the digestive system. Bosman FT, Carneiro F, Hruban RH, Theise D, eds. International Agency for Research on Cancer 2010:13-14.

Rinke A, Müller HH, Schade-Brittinger C, Klose KJ, Barth P, Wied M, et al; PROMID Study Group. Placebo-controlled, double-blind, prospective, randomized study on the effect of octreotide LAR in the control of tumor growth in patients with metastatic neuroendocrine midgut tumors: a

report from the PROMID Study Group. *J Clin Oncol*. 2009 Oct 1;27(28):4656-63

Ritzel U, Leonhardt U, Stöckmann F, Ramadori G. Treatment of metastasized midgut carcinoids with dacarbazine. *Am J Gastroenterol* 1995;90:627-31.

Solcia E, Klöppel G, Sobin LH. Histological typing of endocrine tumours. Second edition. World Health Organization. International histological classification of tumours. Genève: Springer 2000.

Bajetta E, Ferrari L, Procopio G, Catena L, Ferrario E, Martinetti A, et al. Efficacy of a chemotherapy combination for the treatment of metastatic neuroendocrine tumours. *Ann Oncol* 2002;13:614-21.

Strosberg JR, Fine RL, Choi J, Nasir A, Coppola D, Chen DT, Helm J, Kvols L. First-line chemotherapy with capecitabine and temozolomide in patients with metastatic pancreatic endocrine carcinomas. *Cancer* 2011 Jan 15;117(2):268-75

Taal BG, Hoefnagel CA, Valdes Olmos RA, Boot H, Beijnen JH. Palliative effect of metaiodobenzylguanidine in metastatic carcinoid tumors. *J Clin Oncol* 1996 ;14 :1829-38.

UICC. TNM Classification of malignant tumours. Seventh edition. L Sobin, M Gospodarowicz, C Wittekind, eds. Wiley-Blackwell, Chichester 2009:310 p.

Vélayoudom-Céphise FL, Duvillard P, Foucan L, Hadoux J, Chougnet CN, Leboulleux S, et al. Are G3 ENETS neuroendocrine neoplasms heterogeneous? *Endocr Relat Cancer*. 2013 Aug 19;20(5):649-57.

Vezzosi D, Walter T, Laplanche A, Raoul JL, Dromain C, Ruzniewski P, d'Herbomez M, Guigay J, Mitry E, Cadiot G, Leboulleux S, Lombard-Bohas C, Borson-Chazot F, Ducreux M, Baudin E. Chromogranin A measurement in metastatic well-differentiated gastroenteropancreatic neuroendocrine carcinoma: screening for false positives and a prospective follow-up study. *Int J Biol Markers*. 2011 Apr-Jun;26(2):94-101.

Yao JC, Shah MH, Ito T, Bohas CL, Wolin EM, Van Cutsem E, et al; RAD001 in Advanced Neuroendocrine Tumors, Third Trial (RADIANT-3) Study Group. Everolimus for advanced pancreatic neuroendocrine tumors. *N Engl J Med*. 2011 Feb 10;364(6):514-23.

Zappa M, Abdel-Rehim M, Hentic O, Vullierme MP, Ruzniewski P, Vilgrain V. Liver-directed therapies in liver metastases from neuroendocrine tumors of the gastrointestinal tract. *Target Oncol*. 2012 Jun;7(2):107-16.

Pour en savoir plus

Abgral R, Leboulleux S, Déandreis D, Aupérin A, Lumbroso J, Dromain C, Duvillard P, Elias D, de Baere T, Guigay J, Ducreux M, Schlumberger M, Baudin E. Performance of (18)fluorodeoxyglucose-positron emission tomography and somatostatin receptor scintigraphy for high Ki67 ($\geq 10\%$) well-differentiated endocrine carcinoma staging. *J Clin Endocrinol Metab*. 2011 Mar;96(3):665-71.

Baudin E, Planchard D, Scoazec JY, Guigay J, Dromain C, Hadoux J, Debaere T, Elias D, Ducreux M. Intervention in gastro-enteropancreatic neuroendocrine tumours. *Best Pract Res Clin Gastroenterol*. 2012 Dec;26(6):855-65.

Cadiot G, Mignon M. Tumeurs endocrines du pancréas. Traitements symptomatiques. In : *Traité de pancréatologie clinique*. P Lévy, P Ruzniewski, A Sauvanet eds. Médecine-Sciences. Flammarion, Paris 2005: pp 317-321.

Chougnet CN, Leboulleux S, Caramella C, Lumbroso J, Borget I, Déandreis D, Duvillard P, Elias D, de Baere T, Vélayoudom-Céphise FL, Guigay J, Ducreux M, Schlumberger M, Baudin E. Frequency and characterization of gastro-entéro-pancreatic neuroendocrine tumor patients with high-grade of uptake at somatostatin receptor scintigraphy. *Endocr Relat Cancer*. 2013 Mar 22;20(2):229-39.

D'Assignies G, Fina P, Bruno O, Vullierme MP, Tubach F, Paradis V, Sauvanet A, Ruszniewski P, Vilgrain V. High Sensitivity of Diffusion-weighted MR Imaging for the Detection of Liver Metastases from Neuroendocrine Tumors: Comparison with T2-weighted and Dynamic Gadolinium-enhanced MR Imaging. *Radiology*. 2013 Mar 26. [Epub ahead of print]

Dromain C, de Baere T, Lumbroso J, Caillet H, Laplanche A, Boige V, Ducreux M, Duvillard P, Elias D, Schlumberger M, Sigal R, Baudin E. Detection of liver metastases from endocrine tumors: a prospective comparison of somatostatin receptor scintigraphy, computed tomography, and magnetic resonance imaging. *J Clin Oncol*. 2005 Jan 1;23(1):70-8.

Ducreux MP, Boige V, Leboulleux S, Malka D, Kergoat P, Dromain C, Elias D, de Baere T, Sabourin JC, Duvillard P, Lasser P, Schlumberger M, Baudin E. A phase II study of irinotecan with 5-fluorouracil and leucovorin in patients with pretreated gastroenteropancreatic well-differentiated endocrine carcinomas. *Oncology*. 2006;70(2):134-40.

Durante C, Boukheris H, Dromain C, Duvillard P, Leboulleux S, Elias D, de Baere T, Malka D, Lumbroso J, Guigay J, Schlumberger M, Ducreux M, Baudin E. Prognostic factors influencing survival from metastatic (stage IV) gastroenteropancreatic well-differentiated endocrine carcinoma. *Endocr Relat Cancer*. 2009 Jun;16(2):585-97.

Elias D, Goéré D, Leroux G, Dromain C, Leboulleux S, de Baere T, et al. Combined liver surgery and RFA for patients with gastroenteropancreatic endocrine tumors presenting with more than 15 metastases to the liver. *Eur J Surg Oncol*. 2009 Oct;35(10):1092-7.

Garin E, Le Jeune F, Devillers A, Cuggia M, de Lajarte-Thirouard AS, Bouriel C, Boucher E, Raoul JL. Predictive value of 18F-FDG PET and somatostatin receptor scintigraphy in patients with metastatic endocrine tumors. *J Nucl Med*. 2009 Jun;50(6):858-64

Hammel P, Hentic O, Neuzillet C, Faivre S, Raymond E, Ruszniewski P. New treatment options with cytotoxic agents in neuroendocrine tumours. *Target Oncol*. 2012 Sep;7(3):169-72.

Hentic O, Couvelard A, Rebours V, Zappa M, Dokmak S, Hammel P, Maire F, O'Toole D, Lévy P, Sauvanet A, Ruszniewski P. Ki-67 index, tumor differentiation, and extent of liver involvement are independent prognostic factors in patients with liver metastases of digestive endocrine carcinomas. *Endocr Relat Cancer*. 2010 Dec 13;18(1):51-9.

Kianmanesh R, Sauvanet A, Hentic O, Couvelard A, Lévy P, Vilgrain V, et al. Two-step surgery for synchronous bilobar liver metastases from digestive endocrine tumors: a safe approach for radical resection. *Ann Surg*. 2008 Apr;247(4):659-65.

Leboulleux S, Dromain C, Vataire AL, Malka D, Aupérin A, Lumbroso J, Duvillard P, Elias D, Hartl DM, De Baere T, Guigay J, Schlumberger M, Ducreux M, Baudin E. Prediction and diagnosis of bone metastases in well-differentiated gastro-entéro-pancreatic endocrine cancer: a prospective comparison of whole body magnetic resonance imaging and somatostatin receptor scintigraphy. *J Clin Endocrinol Metab*. 2008 Aug;93(8):3021-8.

Walter T, Brixi-Benmansour H, Lombard-Bohas C, Cadiot G. New treatment strategies in advanced neuroendocrine tumours. *Dig Liver Dis*. 2012;44:95-105.

Weatherstone K, Meyer T. Streptozocin-based chemotherapy is not history in neuroendocrine tumours. *Target Oncol.* 2012 Sep;7(3):161-8.