© CDU-HGE/Editions Elesevier-Masson - Octobre 2014
Toute reproduction ou traduction de l'ouvrage est interdite sans l'accord préalable de l'éditeur

Chapitre 2

Estomac-Duodénum

1. Embryologie
2. Anatomie de l'estomac
3. Anatomie du duodénum
4. Radioanatomie
5. Histologie
6. Physiologie
7. Sémiologie
8. Reflux gastro-œsophagien
9. Examen clinique d'un patient consultant pour nausées et vomissements
10. Examen clinique d'un patient consultant pour douleur épigastrique
11. Techniques d'exploration de l'estomac et duodenum
12. *Helicobacter pylori*
13. Bases du traitement

L'estomac est un organe creux qui permet de stocker les aliments, d'amorcer leur digestion et de les délivrer progressivement au duodénum. La production d'acide chlorhydrique est spécifique de l'estomac. L'infection à Helicobacter pylori est aussi spécifique de l'estomac et participe à la genèse de maladies gastriques variées (ulcères, cancers). Du fait de sa situation anatomique, l'estomac est aisément accessible à l'endoscopie.

Le duodénum est le segment initial de l'intestin grêle, qui fait suite à l'estomac après le pylore. Il est le déversoir du contenu gastrique et des sécrétions biliaires et pancréatiques, **et un siège important de la digestion des aliments**.

Embryologie

L'estomac et les deux tiers proximaux du duodénum dérivent de l'intestin primitif antérieur (foregut). Le tiers distal du duodénum, en aval de l'abouchement biliopancréatique, est dérivé de la partie crâniale de l'intestin moyen (midgut).

Anatomie de l'estomac

Segment dilaté du tube digestif faisant suite à l'œsophage, l'estomac est situé dans l'étage sus-mésocolique de la cavité péritonéale, dans la loge sous-phrénique gauche.

© CDU-HGE/Editions Elesevier-Masson - Octobre 2014
Toute reproduction ou traduction de l'ouvrage est interdite sans l'accord préalable de l'éditeur

Morphologie externe

L'estomac a deux faces, antérieure et postérieure, et deux bords, les grande et petite courbures. Dans un plan sagittal, il est orienté selon un axe oblique en avant et en bas. **Vide, il est aplati d'avant en arrière** (figure 2.1).

Ayant grossièrement la forme d'un J, il est divisé au niveau de l'incisure angulaire, nette sur la petite courbure, en :

- **une portion verticale (2/3 de l'estomac) ou fundus**, comportant la grosse tubérosité et le corps séparés par une ligne horizontale passant par le cardia ;
- **une portion horizontale ou antre prépylorique**, séparée du fundus par une ligne tirée de l'incisure angulaire.

Figure 2.1 : Estomac

Source : adapté de Gray's Anatomie pour les étudiants, Richard L. Drake. (traduit de Drake, Vogl, Mitchell, Gray's Anatomy for Students, 2e ed, 978044306952) Elsevier Masson, 2e édition, 2011. Figure 4.61. Illustration : Carole Fumat

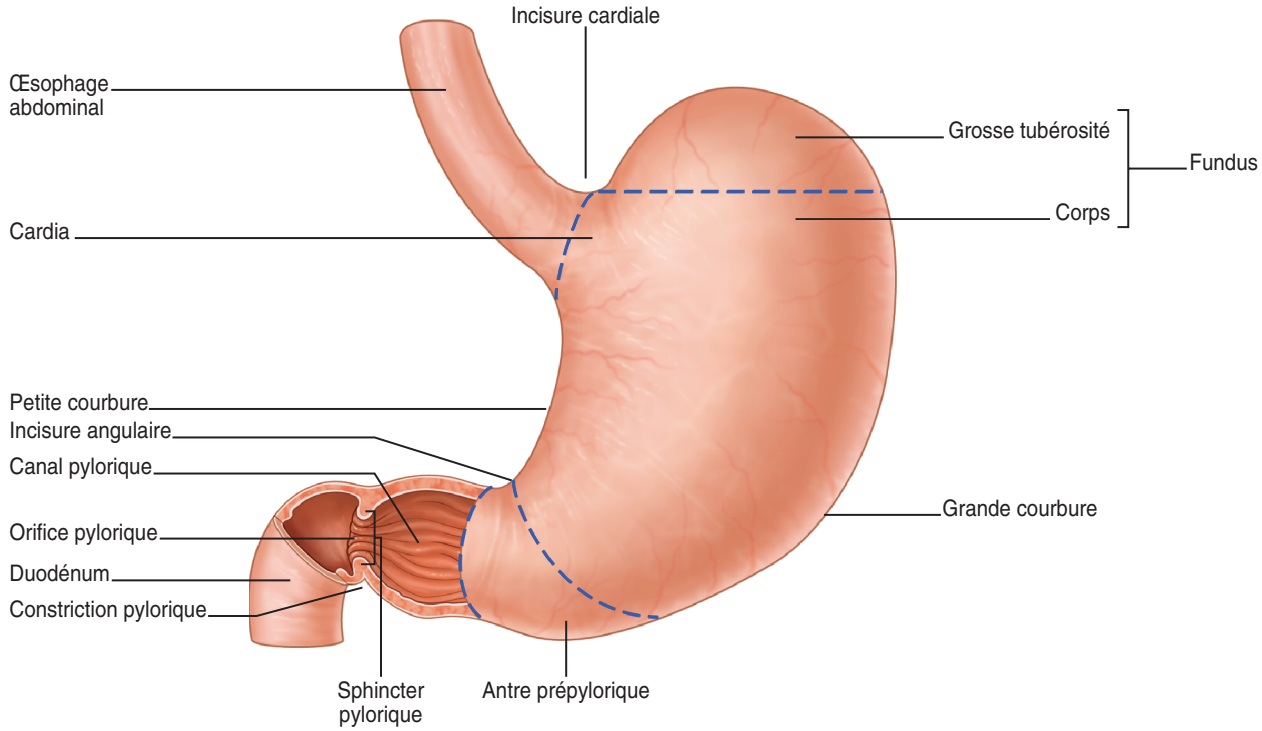

Morphologie interne

La paroi de l'estomac est épaisse de 5 mm. Elle comporte de dedans en dehors une muqueuse glandulaire rosée plissée, une sous-muqueuse, une musculeuse (musculature lisse) oblique interne, circulaire moyenne et longitudinale externe. L'ensemble est recouvert d'une séreuse (péritoine viscéral).

© CDU-HGE/Editions Elesevier-Masson - Octobre 2014
Toute reproduction ou traduction de l'ouvrage est interdite sans l'accord préalable de l'éditeur

Rapports

La face antérieure de l'estomac est recouverte dans sa partie supérieure par la paroi thoracique gauche et dans sa partie inférieure par la paroi abdominale**. La partie supérieure est en contact avec le diaphragme. Entre l'estomac et le diaphragme se trouve le lobe gauche** du foie. La paroi postérieure est en rapport en arrière avec le diaphragme et son pilier gauche, et la glande surrénale gauche. La paroi postérieure limite en avant la bourse omentale. Par son intermédiaire, **l'estomac est en rapport avec le corps et la queue du pancréas et avec la face gastrique de la rate**.

La proximité entre la face postérieure de l'estomac et le pancréas permet par abord échoendoscopique intragastrique d'étudier le parenchyme pancréatique corporéo-caudal, et parfois de réaliser par voie transgastrique des biopsies de masses pancréatiques ou le drainage de collections pancréatiques.

Fixité, séreuses

L'estomac est mobile, presque entièrement recouvert de péritoine viscéral. **Les deux points quasi fixes sont le cardia et le pylore**. La petite courbure est unie au foie par le petit omentum. La grande courbure est reliée en haut au diaphragme par le ligament gastrophrénique, plus bas à la rate par le ligament gastrosplénique, et en bas au côlon transverse par le grand omentum. La seule portion accolée de l'estomac est la face postérieure de la grosse tubérosité, accolée à la coupole diaphragmatique gauche par le ligament gastrophrénique.

Vascularisation

La vascularisation artérielle est réalisée par les trois branches du tronc cœliaque, qui s'anastomosent en arcades. L'arcade de la petite courbure est formée par l'anastomose des branches de l'artère gastrique gauche avec les branches de l'artère gastrique droite (figure 2.2).

L'arcade de la grande courbure est formée par l'anastomose entre l'artère gastro-omentale droite et l'artère gastro-omentale gauche. Le fundus est vascularisé par les artères gastriques courtes et par les branches œsophagiennes de l'artère splénique et de l'artère gastrique gauche.

Les veines sont satellites des artères et portent le même nom. Elles se drainent majoritairement dans la veine porte. Il existe des anastomoses portocaves par les veines cardiotubérositaires.

Les varices tubérositaires sont dues à une dilatation des veines présentes dans la paroi de la grosse tubérosité, secondaire à une hypertension portale. Les varices tubérositaires n'entraînent pas de symptômes mais peuvent saigner. Ces varices peuvent être vues en endoscopie digestive haute, sous forme de cordons bleuâtres saillants.

Les lymphonœuds sont situés sur le trajet des artères et le drainage est divisé en trois territoires qui se chevauchent en partie : gastrique gauche, splénique et hépatique.

© CDU-HGE/Editions Elesevier-Masson - Octobre 2014
Toute reproduction ou traduction de l'ouvrage est interdite sans l'accord préalable de l'éditeur

Figure 2.2 : Vascularisation artérielle de l'estomac

Source : Gray's Anatomie pour les étudiants, Richard L. Drake. (traduit de Drake, Vogl, Mitchell, Gray's Anatomy for Students, 2nd ed, 978044306952) Elsevier Masson, 2e édition, 2011. Figure 4.60.

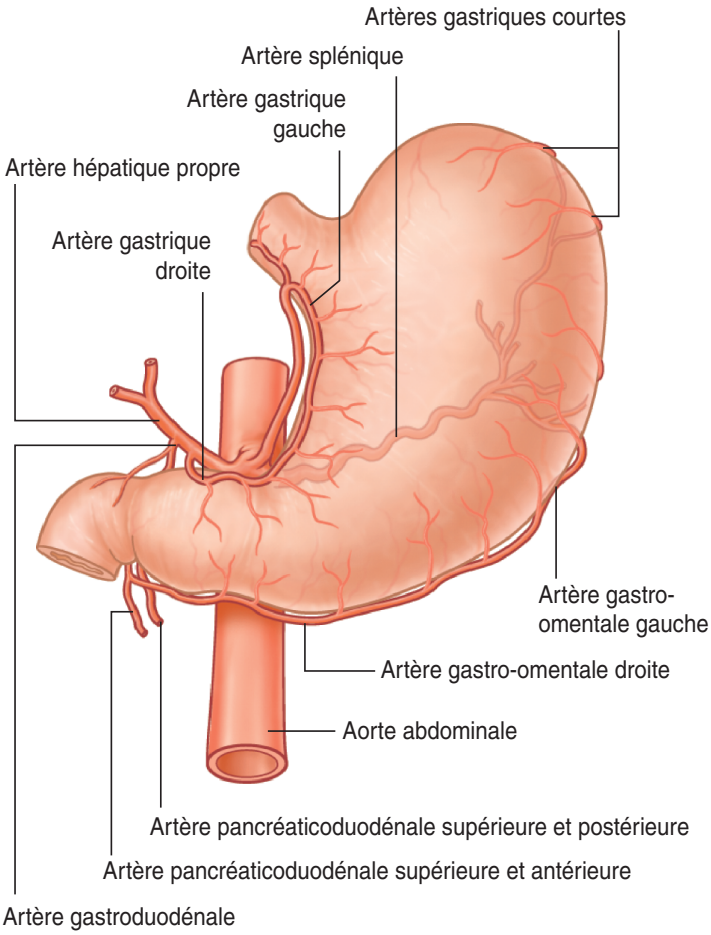

Innervation

Les nerfs de l'estomac proviennent des deux nerfs pneumogastriques (sytème parasympathique, X^e paire crânienne) et du nerf grand sympathique, entre lesquels existent des anastomoses. On définit trois pédicules :

- le pédicule de la petite courbure, antérieur et postérieur, constitué des branches des nerfs pneumogastriques gauche et droit, à destinée essentiellement fundique, jouant un rôle sécrétoire. Quelques branches terminales à destinée antro-pylorique ont un rôle moteur sur le couple antre-pylore ;
- le pédicule duodénopylorique, formé de branches descendantes du plexus hépatique ;
- le pédicule gastro-omental, accessoire, satellite de l'artère gastroduodénale et formé comme le précédent de branches descendantes du plexus hépatique.

Anatomie du duodénum

Le duodénum est en forme de C, entourant la tête du pancréas. Il mesure 20 à 25 cm de long. Sa lumière est la plus large de l'intestin grêle.

© CDU-HGE/Editions Elesevier-Masson - Octobre 2014
Toute reproduction ou traduction de l'ouvrage est interdite sans l'accord préalable de l'éditeur

Morphologie externe

Le duodénum comprend quatre parties :

- **le premier duodénum horizontal (D1)**, qui fait suite au pylore ;
- **le deuxième duodénum (D2) vertical**, qui chemine au bord droit du rachis lombaire, de L1 au disque L3–L4 ;
- **le troisième duodénum (D3), qui est horizontal** ;
- **le quatrième duodénum (D4), qui est ascendant et se termine par un angle aigu**, l'angle duodénojéjunal, en regard de L2. Il se poursuit avec la première anse jéjunale.

D1 et D2 forment un angle droit appelé **genu superius**. D2 et D3 forment un angle droit appelé **genu inferius**. Sur la face interne de D2 se trouvent un ou deux orifices appelés papilles. **La papille majeure (grande caroncule), constante**, est située le plus souvent à l'union des tiers moyen et inférieur de D2. **Elle correspond à l'abouchement de l'ampoule biliopancréatique (de Vater), petite cavité recevant elle-même le canal cholédoque et le canal pancréatique principal**. La papille mineure (petite caroncule), inconstante, située à l'union des tiers supérieur et moyen de D2, correspond à l'abouchement du canal pancréatique dorsal ou accessoire.

Les canaux pancréatiques pénètrent la musculeuse duodénale au niveau de « fenêtres », zones de faiblesse, où peuvent se constituer les diverticules duodénaux.

Morphologie interne

Le duodénum comporte comme le reste de l'intestin grêle, de dedans en dehors, une muqueuse glandulaire de type villositaire rosée formant des valvules conniventes, une sous-muqueuse, une musculeuse (circulaire interne, longitudinale externe). Il est revêtu du péritoine viscéral dans ses portions non accolées.

Rapports

Le cadre duodénal est solidaire de la tête du pancréas qu'il entoure, formant ainsi le bloc duodénopancréatique qui est fixé au plan postérieur par le fascia d'accolement duodénopancréatique.

D1 comprend un segment mobile et un segment fixe, séparés par l'artère gastroduodénale, qui passe en arrière de D1 et en avant de la tête du pancréas.

D2, situé en dehors de la tête du pancréas, répond en arrière, à la veine cave inférieure, au pédicule rénal et génital droit. En avant, la racine du mésocôlon transverse est oblique de bas en haut et de droite à gauche et sépare le bloc duodénopancréatique en une partie sus-mésocolique, en rapport en avant et en dehors avec le foie, et une partie sous-mésocolique en rapport avec l'intestin grêle et le côlon ascendant.

D3, situé sous la tête du pancréas, est en arrière de la racine du mésentère, mais en avant de la veine cave inférieure, de l'aorte et de l'origine de l'artère mésentérique supérieure.

© CDU-HGE/Editions Elesevier-Masson - Octobre 2014
Toute reproduction ou traduction de l'ouvrage est interdite sans l'accord préalable de l'éditeur

D4, situé en dehors du crochet pancréatique, est en rapport en avant avec le côlon transverse en haut et avec l'intestin grêle en bas. En arrière, il est en rapport avec le pédicule rénal et génital gauche. En dehors, il est en rapport avec le rein gauche et dans le mésocôlon avec la veine mésentérique inférieure et l'artère colique gauche.

Fixité, séreuses

Le duodénum est profond, accolé au plan postérieur, sauf la partie initiale de D1, appelée bulbe, qui est mobile. D1 et D2 sont moulés sur la convexité des corps vertébraux.

Vascularisation

La vascularisation artérielle du bulbe duodénal est commune avec celle du pylore (artères gastrique droite et gastro-omentale droite). La vascularisation du reste du duodénum est indissociable de celle de la tête du pancréas et de la terminaison de la voie biliaire principale. **Les artères duodénopancréatiques forment deux arcades anastomotiques**, antérieure et postérieure, entre le système cœliaque (par l'intermédiaire des artères hépatique moyenne et gastroduodénale) et l'artère mésentérique supérieure (figure 2.3).

Les veines duodénopancréatiques sont satellites des artères et se drainent dans la veine porte et la veine mésentérique supérieure.

Les lymphonœuds duodénaux se drainent dans les relais hépatiques et cœliaques, mésentériques supérieurs et inter-cœlio-mésentériques.

Figure 2.3 : Vascularisation artérielle du duodénum
Source : Gray's Anatomie pour les étudiants, Richard L. Drake. Elsevier Masson, 2e édition, 2011. Figure 4.64.

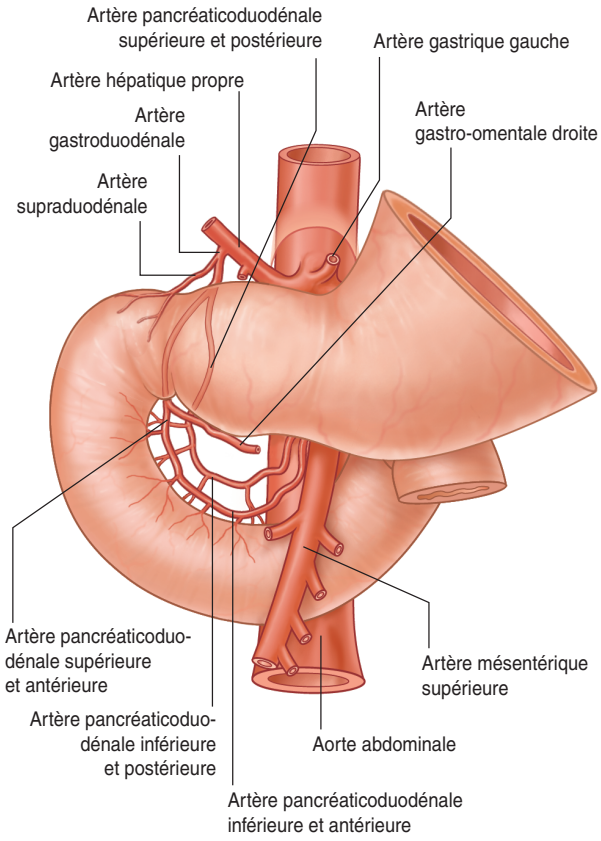

Innervation

L'innervation est assurée par le plexus cœliaque. Cette innervation est végétative. Les afférences parasympathiques sont sécrétoires et les afférences sympathiques sont nociceptives.

© CDU-HGE/Editions Elesevier-Masson - Octobre 2014
Toute reproduction ou traduction de l'ouvrage est interdite sans l'accord préalable de l'éditeur

Radioanatomie

Les rapports anatomiques de l'estomac et du duodénum sont précisés par reconstruction tomodensitométrique coronale (figure 2.4).

Figure 2.4 : Reconstruction tomodensitométrique coronale en coupe fine centrée sur l'estomac
L'estomac a été distendu par ingestion d'eau pour permettre l'analyse de la lumière gastrique. 1. Atrium droit ; 2. poumon droit ; 3. fundus de l'estomac ; 4. angle colique gauche ; 5. corps de l'estomac ; 6. antre gastrique ; 7. côlon transverse ; 8. foie ; 9. hile hépatique ; 10. vésicule biliaire.
Source : Christophe Aubé

Histologie

Histologie de l'estomac

La paroi gastrique est constituée d'une muqueuse (épithélium, chorion et musculaire muqueuse), d'une sous-muqueuse, d'une musculeuse, et d'une sous-séreuse. Elle est recouverte d'une séreuse (péritoine viscéral).

Histologiquement, on distingue au niveau de la muqueuse gastrique **la surface, les cryptes et les glandes** (figure 2.5). L'épithélium de surface (couche superficielle en regard de la lumière gastrique) est en continuité avec les cryptes gastriques (invagination de l'épithélium de surface). Plus en profondeur, les glandes gastriques communiquent avec le fond des cryptes.

© CDU-HGE/Editions Elesevier-Masson - Octobre 2014
Toute reproduction ou traduction de l'ouvrage est interdite sans l'accord préalable de l'éditeur

Figure 2.5 : Structure histologique de la paroi gastrique

Source : adapté par Dominique Wendum de l'ouvrage Anatomie pathologique par le Collège français des pathologistes (CoPath), 2013. Figure 4.25.

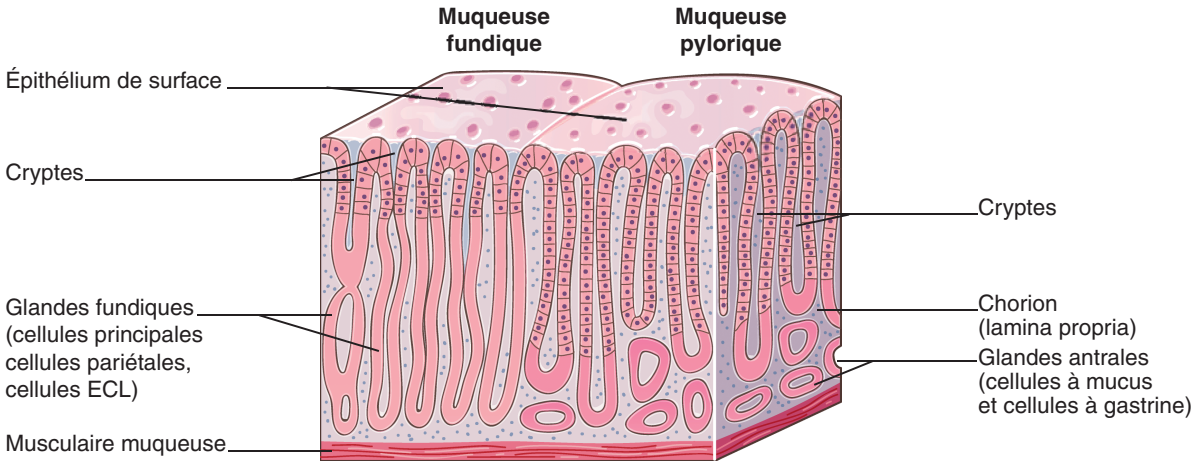

L'épithélium de surface et celui des cryptes est le même dans tout l'estomac : il s'agit d'un épithélium à pôle muqueux fermé. **Les glandes gastriques sont différentes en fonction du type de muqueuse**. La zone de renouvellement cellulaire est située à la base des cryptes.

Il existe classiquement trois principaux types de muqueuse gastrique :

- la muqueuse de type cardial située au niveau du cardia. Les glandes cardiales sont mucosécrétantes ;
- la muqueuse de type fundique (tableau 2.1) située dans la grosse tubérosité et le corps de l'estomac. Les glandes fundiques (figure 2.6) sont droites et faites essentiellement de :
  - ✓ cellules pariétales (sécrétion d'acide chlorhydrique [HCl] et de facteur intrinsèque), appelées aussi cellules bordantes ou oxyntiques,
  - ✓ cellules principales (sécrétion de pepsinogène),
  - ✓ cellules neuroendocrines produisant de l'histamine (appelées cellules enterochromaffin-like [ECL]) ;
- la muqueuse de type pylorique (tableau 2.1) dans l'antre. Les glandes pyloriques (tableau 2.7) sont contournées et constituées principalement de :
  - ✓ cellules mucosécrétantes ;
  - ✓ cellules neuroendocrines à gastrine ou cellules G : la gastrine est une hormone stimulant la synthèse d'acide chlorhydrique par les glandes fundiques et la prolifération des cellules ECL du fundus,
  - ✓ quelques autres cellules neuroendocrines (cellules EC sécrétant de la sérotonine, cellules D sécrétant de la somatostatine).

Tableau 2.1 Différences entre les muqueuses de type fundique et de type pylorique

	Cryptes	Glandes principales
Muqueuse de type fundique (fundus)	Peu profondes	Droites Contiennent des : • cellules principals • cellules pariétales (bordantes) • cellules neuroendocrines (ECL)
Muqueuse de type pylorique (antre)	Profondes	Contournées Contiennent des : • cellules à mucus • cellules neuroendocrines (G)

© CDU-HGE/Editions Elesevier-Masson - Octobre 2014
Toute reproduction ou traduction de l'ouvrage est interdite sans l'accord préalable de l'éditeur

Figure 2.6 : Aspect histologique de la muqueuse de type fundique
A. Épithelium de surface et cryptes (cellules à pôle muqueux fermé)
B. Glandes fundiques (*cellules pariétales, > cellules principales)
Source : Dominique Wendum

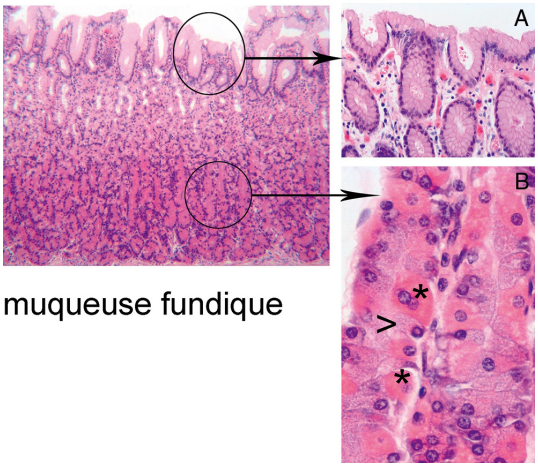

Figure 2.7 : Aspect histologique de la muqueuse de type pylorique
A. Glandes mucosécrétantes
B. Immunomarquage des cellules à gastrine qui sont marquées en rouge
Source : Dominique Wendum

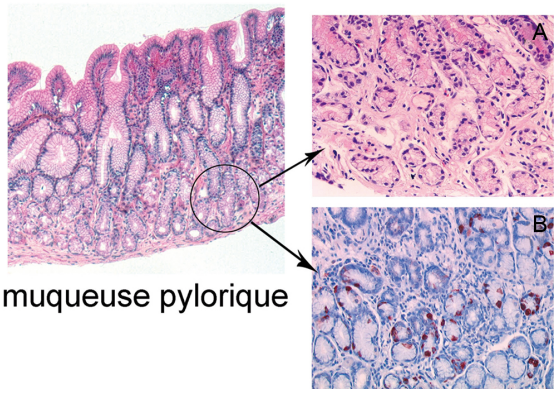

La sous-muqueuse contient des vaisseaux et des nerfs. La musculeuse gastrique est faite de trois couches de muscle lisse (couches oblique interne, circulaire moyenne et longitudinale externe). L'estomac étant un organe intrapéritonéal, il est recouvert d'une séreuse péritonéale. Le tissu conjonctif situé entre la musculeuse et la séreuse est appelé la sous-séreuse.

En pathologie, certaines lésions atteignent de manière préférentielle la muqueuse gastrique fundique ou antrale. Une gastrite chronique est définie par une diminution du volume glandulaire. Les pertes de substance sont définies par la profondeur de l'atteinte de la paroi. L'érosion est une perte de substance de l'épithélium de surface, l'ulcération une perte de substance limitée à la muqueuse ou la sous-muqueuse, l'ulcère une perte de substance atteignant la musculeuse.

Histologie du duodénum

La structure histologique de la paroi du duodénum est identique à celle du jéjunum (voir chapitre 3 « Jéjunum – Iléon » et chapitre 9 « Histologie digestive »).

Physiologie

Sécrétion gastrique

La sécrétion gastrique est caractérisée essentiellement par sa concentration élevée en acide chlorhydrique. Cette acidité permet de stériliser le bol alimentaire et d'initier la digestion, notamment des protéines alimentaires.

Le suc gastrique est un liquide acide, incolore et visqueux. Le volume quotidien sécrété varie entre 2 et 2,5 litres, et le débit de sécrétion est rythmé par les repas.

© CDU-HGE/Editions Elesevier-Masson - Octobre 2014
Toute reproduction ou traduction de l'ouvrage est interdite sans l'accord préalable de l'éditeur

La sécrétion d'acide chlorhydrique détermine le débit sécrétoire gastrique : cette sécrétion est assurée par les pompes H^+/K^+-ATPase des cellules pariétales fundiques, qui permettent de concentrer plus d'un million de fois les ions H^+ entre l'intérieur (pH voisin de 7) et l'extérieur (pH entre 0,8 et 1) de la cellule pariétale (figure 2.8). La sécrétion concomitante de chlore est permise par l'ouverture de canaux ioniques perméables au chlore et au potassium, qui amorce l'action des pompes H^+/K^+.

Figure 2.8 : Mécanismes de la sécrétion d'acide chlorhydrique par la cellule pariétale des glandes de l'estomac proximal
Illustration : Carole Fumat

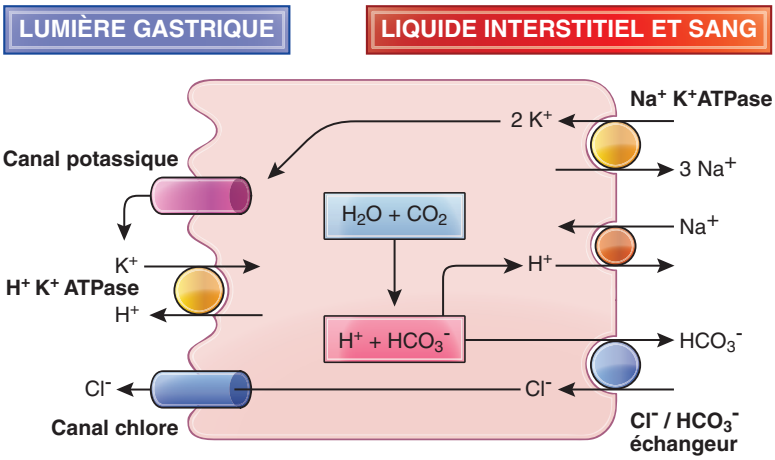

Les cellules pariétales des glandes gastriques sécrètent également le facteur intrinsèque, petite glycoprotéine indispensable à l'absorption de la vitamine B_{12}, et le pepsinogène. Cette protéine est activée par l'acidité luminale gastrique en pepsine, protéase qui hydrolyse les chaînes protéiques alimentaires.

Mucus et bicarbonates sont sécrétés par les cellules épithéliales de surface, qui génèrent également des prostaglandines et diverses protéines impliquées dans la protection muqueuse. Les glycoprotéines ramifiées qui constituent le mucus forment un gel qui contient de l'eau et des bicarbonates, et qui recouvre l'épithélium gastrique d'un film protecteur contre l'environnement très acide de la cavité gastrique.

La gastrite chronique atrophique se caractérise par l'absence de sécrétion d'acide (achlorhydrie) et de facteur intrinsèque. Les conséquences potentielles sont une anémie macrocytaire par carence en vitamine B_{12}, du fait de l'absence de facteur intrinsèque, ainsi qu'une pullulation microbienne intestinale. Les gastrectomies qui emportent le fundus ont les mêmes conséquences. L'inhibition de la sécrétion acide gastrique à des fins thérapeutiques est obtenue de façon très spécifique par les inhibiteurs de la pompe à protons. L'inhibition de la sécrétion des prostaglandines par les anti-inflammatoires non stéroïdiens peut entraîner des lésions muqueuses gastriques par altération du fonctionnement des systèmes de protection.

Principes de régulation de la sécrétion acide gastrique

La sécrétion acide gastrique est modulée en permanence par voie endocrine (gastrine), paracrine (histamine, somatostatine) et nerveuse (acétylcholine) (figure 2.9).

© CDU-HGE/Editions Elesevier-Masson - Octobre 2014
Toute reproduction ou traduction de l'ouvrage est interdite sans l'accord préalable de l'éditeur

Figure 2.9 : Contrôle de la sécrétion acide gastrique au niveau des cellules pariétales
Les facteurs stimulants sont en vert (gastrine, acétylcholine, histamine), les facteurs inhibiteurs en rouge (ions H^+, somatostatine, sécrétine)
Illustration : Carole Fumat

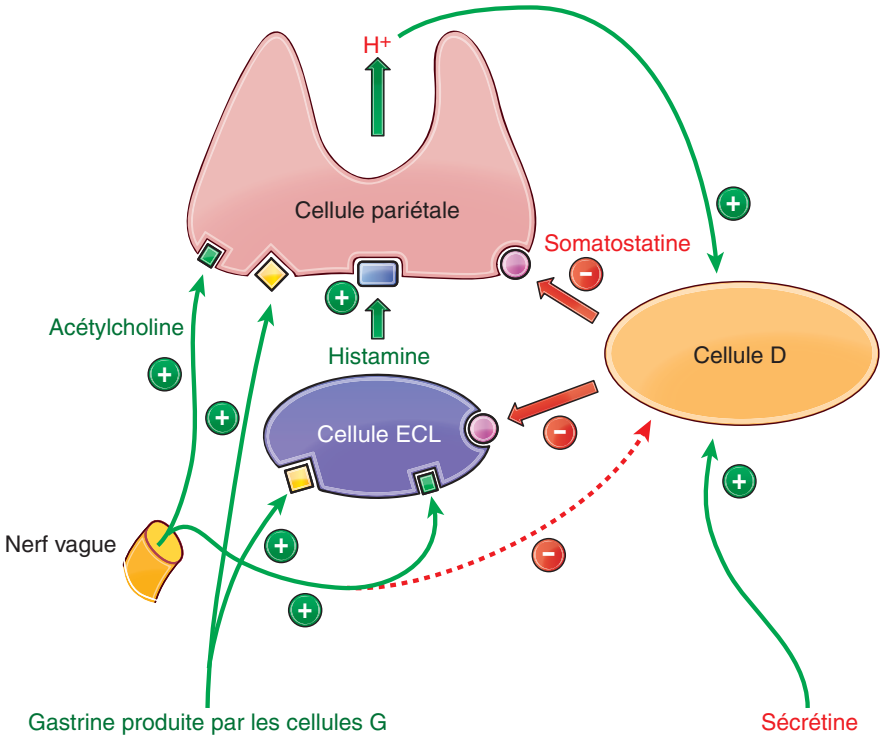

La gastrine est sécrétée au pôle basal des cellules G des glandes pyloriques de l'antre dans la circulation sanguine. Elle agit par liaison sur des récepteurs membranaires des cellules ECL en stimulant la sécrétion d'histamine, et sur les récepteurs membranaires des cellules pariétales en stimulant la sécrétion d'acide chlorhydrique. La sécrétion de gastrine est stimulée par la distension gastrique et la présence d'aliments dans la cavité gastrique, et inhibée par l'augmentation de la concentration en ions H^+ dans la cavité gastrique, via la somatostatine.

L'histamine est sécrétée par les cellules ECL, au voisinage des cellules pariétales, en réponse à la stimulation par la gastrine et par l'activation parasympathique. Cette sécrétion est inhibée par la somatostatine. **L'histamine stimule la sécrétion d'HCl par action sur les récepteurs histaminiques de type H2 des cellules pariétales.**

L'acétylcholine, libérée par les neurones postganglionnaires du système parasympathique, stimule la sécrétion des cellules pariétales, la sécrétion de gastrine et la sécrétion d'histamine.

La somatostatine est le principal agent freinateur de la sécrétion acide gastrique : sa sécrétion par les cellules D est stimulée par l'augmentation de la concentration en ions H^+ dans la cavité gastrique. La sécrétine, hormone digestive duodénale, participe également à l'inhibition de la sécrétion pariétale acide. Elle est libérée dans la circulation sanguine en réponse à l'arrivée de nutriments dans le duodénum.

L'inhibition de la sécrétion acide gastrique par les inhibiteurs de la pompe à protons, ou du fait de l'existence d'une gastrite atrophique, peut entraîner une augmentation des taux de gastrine plasmatique. Cette situation relativement fréquente doit être distinguée de l'hypergastrinémie d'origine tumorale (gastrinome), beaucoup plus rare.

© CDU-HGE/Editions Elesevier-Masson - Octobre 2014
Toute reproduction ou traduction de l'ouvrage est interdite sans l'accord préalable de l'éditeur

Motricité de l'estomac

L'estomac est un organe creux constitué de deux zones fonctionnelles distinctes que sont l'estomac proximal et l'estomac distal. **La principale fonction de l'estomac proximal (fundus et partie proximale du corps gastrique) est de former un réservoir pour les aliments. L'estomac distal (partie distale du corps gastrique et antre) génère des contractions qui permettent de mélanger et de broyer les aliments, puis d'assurer la vidange gastrique, de façon à permettre une absorption optimale des nutriments dans l'intestin grêle** (figure 2.10).

Figure 2.10 : Les différentes étapes du devenir des aliments dans l'estomac, et la cinétique de vidange gastrique mesurée par scintigraphie
Illustration : Carole Fumat

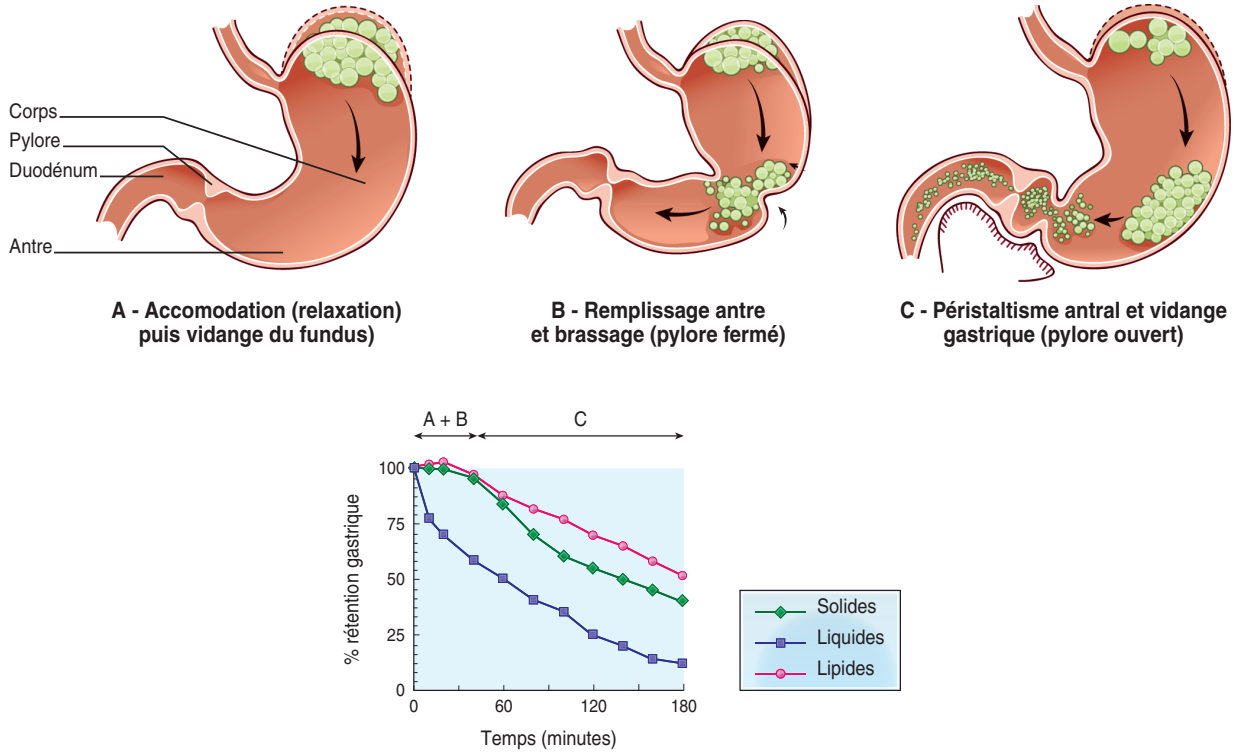

En période de jeûne (entre les repas), l'estomac et l'intestin grêle sont animés d'une activité motrice cyclique, le complexe moteur migrant (CMM). Le cycle dure entre 90 et 120 minutes, avec trois phases qui se succèdent : absence de contraction (phase I), contractions irrégulières (phase II), et contractions d'intensité et de fréquence maximale (3 par minute dans l'estomac, phase III). La phase III précède une nouvelle phase I, dure seulement quelques minutes, et permet l'évacuation des particules indigestibles dans l'intestin grêle.

L'ingestion d'aliments supprime le CMM. **Au niveau de l'estomac proximal, le tonus fundique diminue (relaxation réceptrice ou accommodation), permettant une augmentation du volume gastrique sans augmentation de pression** : ce phénomène est contrôlé par un réflexe vago-vagal qui active des motoneurones inhibiteurs (NO et/ou VIP) du plexus myentérique de la paroi gastrique. Cette accommodation permet le stockage des aliments dans l'estomac proximal.

Le tonus gastrique va ensuite progressivement revenir à sa valeur basale, permettant le remplissage de l'estomac distal. **Après le repas, des contractions circulaires propagées du haut de l'estomac distal vers le pylore vont permettre, en fonction de l'état de relaxation du pylore et du tonus duodénal, de mélanger et broyer les aliments par rétropulsion, et vider**

© CDU-HGE/Editions Elesevier-Masson - Octobre 2014
Toute reproduction ou traduction de l'ouvrage est interdite sans l'accord préalable de l'éditeur

progressivement l'estomac. Le flux transpylorique est pulsatile et adapté aux capacités de stockage du duodénum.

La vidange gastrique est relativement rapide et constante pour les liquides, plus lente (plusieurs heures) pour les solides et les graisses (phase initiale de broyage et mélange, appelé lag phase).

Un défaut de la vidange gastrique est appelé gastroparésie. Celle-ci peut être d'origine musculaire (sclérodermie par exemple), nerveuse périphérique (neuropathie du système nerveux autonome du diabète, vagotomie chirurgicale) ou centrale (traumatisme crânien par exemple). Le vomissement correspond à une évacuation forcée du contenu gastrique par la bouche. Le vomissement est la conséquence d'une contraction brutale du diaphragme et des muscles abdominaux, associés à des contractions rétrogrades duodénales et antrales, et une relaxation du fundus et du cardia. L'activation du centre du vomissement situé dans le bulbe dépend d'informations périphériques (digestives ou labyrinthiques), centrales (chimiothérapie) ou des centres corticaux (peur, anticipation).

Motricité du duodénum

La motricité du duodénum et de l'intestin grêle est abordée dans le chapitre 3 « Jéjunum – Iléon » et le chapitre 10 « Motricité digestive ».

Éléments de la barrière muqueuse gastrique (figure 2.11)

La muqueuse gastrique est exposée à un milieu agressif puisque l'estomac sécrète de l'acide chlorhydrique avec un pH endoluminal bas. Les cellules du revêtement épithélial gastrique sont protégées de ce milieu agressif par un matelas de mucus et de bicarbonate. De ce fait, le pH des cellules épithéliales gastriques est égal à 7,4 comme celui des autres cellules de l'organisme. Les cellules à mucus gastrique du revêtement épithélial sont responsables de la sécrétion de mucus et de bicarbonate qui est stimulée par la prostaglandine E2. Celle-ci est produite à partir des lipides membranaires par une enzyme appelée la cyclo-oxygénase.

Figure 2.11 : Éléments de la barrière muqueuse gastrique
Illustration : Carole Fumat

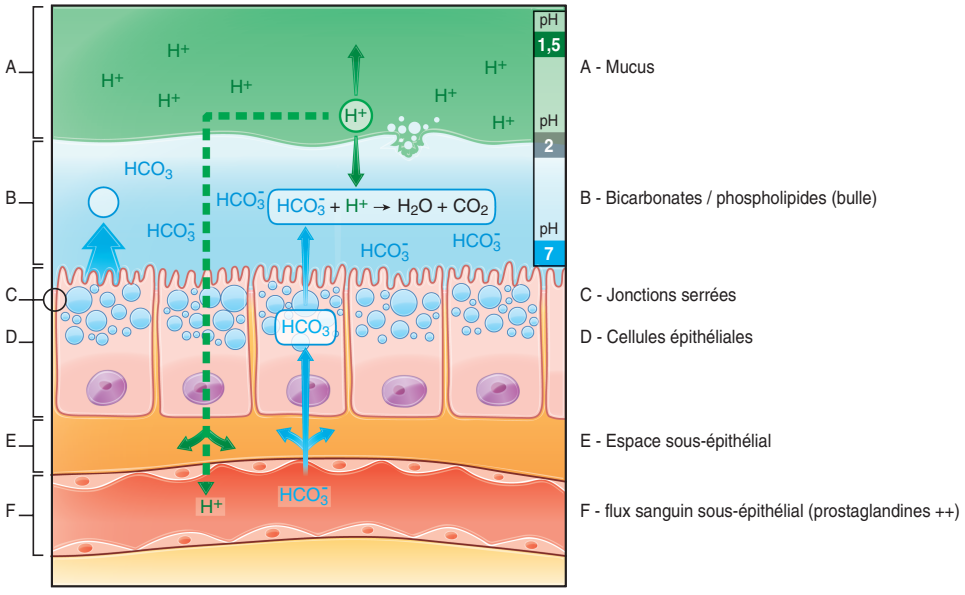

© CDU-HGE/Editions Elesevier-Masson - Octobre 2014
Toute reproduction ou traduction de l'ouvrage est interdite sans l'accord préalable de l'éditeur

L'activité de la cyclo-oxygénase est inhibée par l'administration d'anti-inflammatoires non stéroïdiens ou d'aspirine, ce qui explique la diminution des capacités de résistance de la muqueuse gastrique à l'acide et la possibilité de survenue d'ulcères en cas de prise de ces médicaments.

Digestion et absorption des aliments dans le duodénum

La digestion et l'absorption des aliments dans le duodénum sont abordées dans le chapitre 3 « Jéjunum – Iléon » et le chapitre 12 « Digestion ».

Sémiologie

Nausées et vomissements

Les **nausées** correspondent à une **sensation subjective, désagréable, non douloureuse**, provenant du tractus digestif supérieur, **associée au besoin de vomir ou à la sensation que les vomissements sont imminents**.

Les **vomissements** consistent en des **contractions cycliques violentes de la musculature abdominale, du diaphragme et des muscles respiratoires, conduisant au rejet brutal par la bouche du contenu de l'estomac**. Les vomissements peuvent être spontanés ou provoqués. **Ils doivent être différenciés des régurgitations qui correspondent au rejet sans effort du contenu gastrique ou œsophagien.**

Nausées et vomissements peuvent s'accompagner de signes d'activation des systèmes sympathiques et parasympathiques : tachycardie ou bradycardie, sueurs froides, vasoconstriction cutanée avec pâleur, mydriase, hypersalivation, défécation.

Éructations

Elles sont définies par l'expulsion de gaz provenant du tube digestif par la bouche. Elles s'accompagnent souvent d'un son et parfois d'une odeur caractéristiques. Dans le langage familier, elles correspondent aux rots.

Douleur ulcéreuse

Dans sa forme typique, la douleur ulcéreuse est :

- **de siège épigastrique à type de crampes ou de torsion ;**
- **sans irradiation particulière ;**
- **d'intensité variée**, de modérée à intense ;
- **d'une durée excédant plusieurs minutes** (de quelques minutes à plus d'une heure) ;
- **d'horaire postprandial tardif, c'est-à-dire survenant plus d'une heure après la fin du repas. Cet horaire est fixe chez un même malade** ;
- **calmée par l'ingestion d'aliments ou d'alcalins** ;
- **sans symptôme associé** (sauf parfois des vomissements) ;

© CDU-HGE/Editions Elesevier-Masson - Octobre 2014
Toute reproduction ou traduction de l'ouvrage est interdite sans l'accord préalable de l'éditeur

- **se reproduisant sans traitement tous les jours pendant des périodes douloureuses, en général de plus d'une semaine.** Les périodes douloureuses se reproduisent deux à trois fois par an.

La douleur est liée à une perte de substance muqueuse laissant la sécrétion acide au contact direct la paroi. L'acidité est maximale à distance du repas après la vidange des aliments qui ont un effet tampon, ce qui rend compte du caractère postprandial tardif de la douleur.

La symptomatologie chez un patient donné est plus ou moins complète. **Les principaux éléments qui attirent l'attention vers un ulcère gastroduodénal sont le siège épigastrique de la douleur, son caractère postprandial et sa sédation ou son atténuation par l'absorption d'aliments ou d'alcalins.**

Le caractère nocturne de la douleur et surtout le réveil nocturne par la douleur sont des éléments évocateurs de la maladie organique.

Dyspepsie

Étymologiquement, la dyspepsie correspond à une mauvaise digestion. La définition reconnue internationalement recouvre les douleurs ou l'inconfort épigastriques. La dyspepsie de type ulcéreux se caractérise par des douleurs du même type que celles que l'on rencontre dans le syndrome douloureux ulcéreux. La dyspepsie de type moteur est en revanche dominée par des troubles fonctionnels évocateurs de mauvaise vidange gastrique : pesanteur postprandiale, ballonnement épigastrique, satiété précoce. On parle de dyspepsie fonctionnelle lorsque les symptômes dyspeptiques n'ont pas de cause décelable par les moyens d'investigation habituels.

En pathologie, l'hématémèse est une hémorragie extériorisée par vomissements. Elle est le signe d'une hémorragie digestive haute.

Examen clinique d'un patient consultant pour nausées ou vomissements

Interrogatoire

L'interrogatoire a pour principal but de rechercher une cause aux nausées et/ou vomissements. Ces causes sont très nombreuses mais sont de deux grands types : des causes digestives et des causes liées à la stimulation des centres cérébraux des vomissements, soit du fait d'une lésion directe, par exemple dans le cas d'une tumeur, soit du fait d'une stimulation indirecte du fait de désordres métaboliques, de médicaments, de déséquilibre psychologique.

L'interrogatoire va chercher :

- la durée des symptômes qui sont considérés comme aigus s'ils datent de moins de 7 jours et de chroniques s'ils datent de plus de 7 jours ;
- l'existence de signes d'accompagnement : douleurs abdominales, fièvre, céphalées ;
- le caractère « facile », en jet des vomissements (rare, évocateur d'hypertension intracrânienne) ;
- l'horaire des nausées et/ou vomissements et le rapport avec l'alimentation ;

© CDU-HGE/Editions Elesevier-Masson - Octobre 2014
Toute reproduction ou traduction de l'ouvrage est interdite sans l'accord préalable de l'éditeur

- l'aspect des vomissements : alimentaires, liquides clairs, biliaires, fécaloïdes ;
- le retentissement sur l'état général et le poids.

En dehors de diagnostics étiologiques évidents (mal des transports, intoxication alcoolique aiguë, chimiothérapie anticancéreuse, urgence abdominale aiguë), certains diagnostics doivent être systématiquement évoqués : grossesse chez la femme en âge de procréer, intolérance aux médicaments, hypertension intracrânienne.

Quelques situations sont évocatrices. Des vomissements matinaux à jeun de liquide un peu glaireux avec haut-le-cœur (pituites) évoquent un alcoolisme ou d'autres intoxications ou intolérances (médicaments, tabac), ou une grossesse (très fréquent). Des vomissements en jet matinaux sans nausée ni haut-le-cœur sont évocateurs d'une hypertension intracrânienne (rare). Des vomissements postprandiaux tardifs répétés d'aliments nauséabonds partiellement digérés sont évocateurs d'une obstruction chronique intestinale (estomac, duodénum, intestin grêle) organique ou fonctionnelle (non rare). Des vomissements fécaloïdes sont évocateurs d'une obstruction intestinale distale (rare) ou d'une fistule gastrocolique (exceptionnel). Des vomissements perprandiaux ou immédiatement après le repas évoquent une cause psychogène (fréquent, mais diagnostic d'élimination). Des vomissements alimentaires plutôt en fin de journée évoquent un syndrome obstructif par obstacle organique incomplet. Dans ce cas, les vomissements sont précédés de l'apparition progressive de nausées, ballonnement, satiété précoce et douleurs spasmodiques dans la journée.

Examen physique

L'examen clinique est en grande partie orienté par l'interrogatoire. Il inclura néanmoins systématiquement un examen neurologique et la recherche de signes de déshydratation.

La douleur sous-costale droite provoquée par la palpation, avec ou sans inhibition respiratoire, oriente vers l'origine biliaire d'une douleur épigastrique. Dans le cadre d'une douleur aiguë intense, l'examen doit comporter la palpation des orifices herniaires et un toucher rectal à la recherche d'une irritation péritonéale du cul-de-sac de Douglas.

Examen clinique d'un patient consultant pour douleur épigastrique

Interrogatoire

L'interrogatoire est particulièrement important pour orienter le diagnostic vers un organe et donc vers les techniques d'imagerie adaptées. Les organes susceptibles d'être responsables d'une douleur épigastrique sont : l'œsophage, l'estomac, les voies biliaires, le pancréas, le côlon, le péritoine, les artères à destinée digestive et, dans certaines présentations atypiques, le cœur et l'aorte. Les pathologies sous-jacentes peuvent être infectieuses, inflammatoires, néoplasiques, ischémiques ou fonctionnelles.

Les éléments à rechercher systématiquement pour orienter le diagnostic sont : le type de la douleur, le siège, les irradiations, les facteurs déclenchants, les rapports avec l'alimentation et le transit intestinal, le mode évolutif (intermittent versus permanent, avec ou sans renforcements paroxystiques), les facteurs qui calment la douleur, incluant les éventuelles positions antalgiques.

© CDU-HGE/Editions Elesevier-Masson - Octobre 2014
Toute reproduction ou traduction de l'ouvrage est interdite sans l'accord préalable de l'éditeur

Plusieurs grands syndromes peuvent être ainsi définis :

- syndrome de reflux gastro-œsophagien : douleurs à type de brûlures, avec irradiation ascendante rétrosternale (pyrosis), accompagnées parfois de régurgitations, favorisées par le repas et les positions penchées en avant ou en décubitus, soulagées par la prise d'alcalins ;
- syndrome douloureux ulcéreux : douleurs à type de crampes, postprandiales tardives, calmées par le repas ou la prise d'alcalins, survenues pendant plusieurs jours d'affilée et par période ;
- douleurs pancréatiques : douleurs « solaires » souvent très intenses, irradiant en arrière ou en hémiceinture, postprandiales, souvent associées à des vomissements et soulagées par la position en chien de fusil ;
- douleurs de type colique : non seulement épigastriques, mais concernant aussi d'autres points du cadre colique, associées à un ballonnement épigastrique avec émission de gaz (par le haut et par le bas, soulageant souvent la douleur), et à des troubles du transit intestinal.

Examen physique

Ses modalités dépendent du contexte général et des données de l'interrogatoire, et ne seront pas détaillées ici. Dans tous les cas, il est important de faire préciser le siège exact de la douleur, qui conditionne les hypothèses diagnostiques.

Techniques d'exploration de l'estomac et du duodénum

Imagerie

La tomodensitométrie abdominale permet la réalisation d'images en coupe de la partie supérieure de l'abdomen, et notamment de l'estomac. La bonne analyse des parois de l'estomac nécessite la distension de celui-ci par l'ingestion d'un produit hypodense (eau) et l'injection intraveineuse de produit de contraste iodé pour rehausser la paroi. L'avantage de la tomodensitométrie par rapport au transit œsogastroduodénal (TOGD) est de montrer les organes de voisinage, tels que le foie, les voies biliaires et le pancréas. La tomodensitométrie abdominale est réalisée souvent dans le cadre d'un dépistage de lésions organiques de l'étage abdominal supérieur.

L'examen tomodensitométrique permet d'apprécier l'épaississement pathologique de la paroi gastrique, tel qu'il peut être réalisé au cours de formes infiltrantes diffuses de cancer (linites) ou de tumeurs sous-muqueuses. L'échoendoscopie est l'examen de référence pour évaluer ces éléments.

Le TOGD est une technique radiologique classique, de moins en moins utilisée, qui consiste à faire absorber par le patient à jeun une grande quantité de produit de contraste radio-opaque permettant de réaliser un véritable moulage de l'estomac et du duodénum. La prise de clichés sous différentes incidences au cours de l'ingestion du produit opaque permet l'analyse de l'œsophage, de l'estomac et du duodénum.

© CDU-HGE/Editions Elesevier-Masson - Octobre 2014
Toute reproduction ou traduction de l'ouvrage est interdite sans l'accord préalable de l'éditeur

Endoscopie

La gastroscopie est un des temps de l'endoscopie œsogastroduodénale, aussi appelée endoscopie digestive haute (voir chapitre 20 « Endoscopie digestive »). **C'est l'examen de référence pour l'évaluation de la muqueuse gastrique et duodénale.** Elle nécessite l'introduction dans l'œsophage d'un endoscope souple chez un malade à jeun. Elle peut être réalisée sans ou avec anesthésie générale. Elle permet la visualisation du tractus digestif supérieur, généralement jusqu'à la partie moyenne de D2, et la réalisation si besoin de biopsies pour analyse histologique ou bactériologique.

L'endoscopie œsogastroduodénale permet de faire le diagnostic des ulcères gastriques et duodénaux (figure 2.12), mais aussi des gastrites atrophiques, des cancers, lymphomes et malformations angiomateuses gastriques.

Figure 2.12 : Aspect endoscopique typique d'un ulcère gastrique antral (triangle nacré à côté du pylore) (A) et d'un ulcère du bulbe duodénal avec un saignement actif (filet de sang) (B)
Source : Xavier Dray

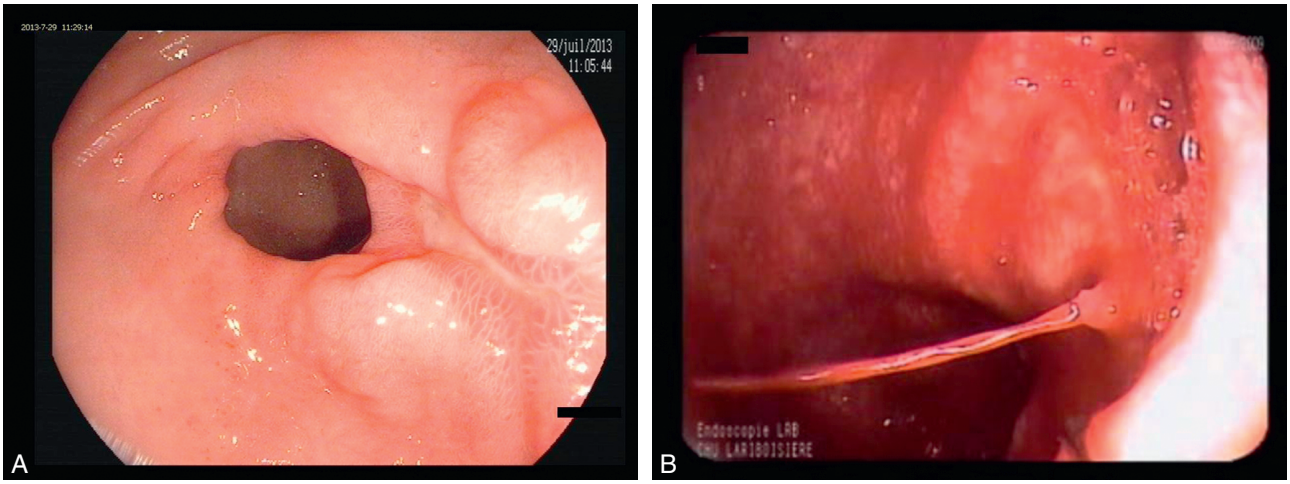

L'échoendoscopie gastrique est réalisable grâce à un endoscope souple comportant à son extrémité une sonde d'échographie. Cet appareil permet d'évaluer l'aspect échographique de la paroi gastrique et d'examiner, voire de biopsier, les organes de voisinage (pancréas, voies biliaires, éventuelles adénopathies). L'échoendoscopie à partir du duodénum permet l'exploration du bloc duodénopancréatique, de la voie biliaire basse et des vaisseaux mésentérico-portes. Elle permet également des ponctions, des biopsies et des gestes de drainage.

Explorations fonctionnelles

Les explorations fonctionnelles gastriques ne sont pas utilisées en routine clinique.

Leur indication est réservée à l'exploration de maladies motrices digestives rares (gastroparésie, pseudo-obstruction intestinale). La manométrie antro-duodénale permet d'évaluer l'activité motrice à jeun et après la prise d'un repas. Elle peut aider à mettre en évidence une altération motrice d'origine musculaire ou nerveuse. La vidange gastrique peut être mesurée par scintigraphie (voir figure 2.10) ou par test respiratoire à l'acide octanoïque-^{13}C.

© CDU-HGE/Editions Elesevier-Masson - Octobre 2014
Toute reproduction ou traduction de l'ouvrage est interdite sans l'accord préalable de l'éditeur

Le dosage de la gastrinémie à jeun a un intérêt fonctionnel. En effet, cette hormone peut être augmentée de façon réactionnelle en cas de sécrétion acide réduite ou absente, soit du fait d'une atrophie gastrique, soit du fait d'un traitement antisécrétoire. À l'inverse, l'hypergastrinémie peut témoigner d'une sécrétion augmentée non freinable de gastrine par une tumeur endocrine (gastrinome).

Dans certains cas exceptionnels, une étude de la sécrétion acide basale ou stimulée peut aussi être réalisée. Ces explorations permettent de caractériser une achlorhydrie ou une hypersécrétion acide.

Helicobacter pylori

Épidémiologie - Pathogénie

Helicobacter pylori est une bactérie spiralée Gram négatif qui infecte environ 50 % de la population mondiale. Du fait d'adhésines spécifiques pour le mucus gastrique, elle colonise l'estomac, plus particulièrement l'antre gastrique. Elle reste extracellulaire mais transmet des facteurs pathogènes dans la cellule épithéliale. *Helicobacter pylori* est une bactérie uniquement adaptée à l'homme. **La transmission de l'infection est interhumaine**. Elle se fait par l'intermédiaire du liquide gastrique, lors de reflux ou de régurgitations, et plus rarement par voie féco-orale à l'occasion d'épisodes de gastroentérite. **L'infection est contractée dans l'enfance, entre la naissance et l'âge de 5 ans, beaucoup plus rarement à l'âge adulte. L'infestation est facilitée par les mauvaises conditions d'hygiène, la promiscuité avec les parents et les autres enfants, le niveau socioéconomique bas. Ces facteurs expliquent que la prévalence de l'infection soit très différente entre les pays développés et les pays en développement.** En France, l'infection est beaucoup plus fréquente chez les populations migrantes, notamment celles venant du sud de l'Europe ou du continent africain.

Compte tenu des variations au cours du temps des conditions de vie en France, on observe un effet cohorte avec une prévalence de l'infection voisine de 50 % pour les populations de plus de 50 ans, 30 % pour les populations de 30 à 50 ans, et 20 % ou moins pour les populations de 0 à 20 ans. En effet, les taux d'infestation dans l'enfance étaient beaucoup plus importants par le passé que maintenant, et les patients infectés ont gardé leur infection. La bactérie a la particularité de persister toute la vie chez la plupart des patients qu'elle infecte.

Pathogénie et éventail morbide

La survie de l'infection à *Helicobacter pylori* dans l'estomac est en grande partie liée à son **activité uréasique qui transforme l'urée en ammoniac et CO_2**. L'ammoniac forme un **microenvironnement alcalin autour de la bactérie qui la protège de l'acidité gastrique**. Par ailleurs, sa situation extracellulaire la met partiellement à l'abri de la réaction immunitaire et contribue à assurer sa survie. La présence de l'infection à la surface de la cellule épithéliale a pour conséquence une réaction immunitaire inflammatoire.

L'intensité de la réaction inflammatoire varie en fonction de marqueurs de virulence de la bactérie et des caractéristiques immunologiques de l'hôte. Ainsi, les protéines VacA (protéine vacuolisante) et CagA (îlot de pathogénicité) sont des marqueurs de virulence corrélés à une réaction inflammatoire plus intense. La réaction inflammatoire de l'hôte peut être modulée du fait d'un polymorphisme génétique de certaines interleukines, en particulier l'interleukine 1 avec un génotype très pro-inflammatoire chez les malades et les apparentés de cancer gastrique.

© CDU-HGE/Editions Elesevier-Masson - Octobre 2014
Toute reproduction ou traduction de l'ouvrage est interdite sans l'accord préalable de l'éditeur

Les maladies induites par l'infection à *Helicobacter pylori* dépendent également de la topographie de l'infection et de la gastrite qu'elle entraîne. La topographie surtout antrale de la gastrite a pour conséquence une diminution de la somatostatine au niveau de la paroi gastrique qui entraîne une hypergastrinémie relative du fait d'une diminution de la répression de la sécrétion par la somatostatine. La gastrine stimule la sécrétion d'acide chlorhydrique par les cellules pariétales du fundus. Une hypersécrétion gastrique est à l'origine de la survenue de l'ulcère duodénal, les capacités de neutralisation de l'acide par les sécrétions biliopancréatiques dans le duodénum étant dépassées du fait de l'hypersécrétion gastrique.

Lorsque l'infection touche préférentiellement le fundus gastrique ou touche tout l'estomac, l'inflammation de la muqueuse fundique a pour conséquence une libération exagérée d'interleukine 1 qui a un effet antisécrétoire et diminue donc la sécrétion acide gastrique. La persistance de l'inflammation a pour conséquence une atrophie et une détérioration des capacités de résistance à l'acide de la paroi gastrique (diminution de la barrière muqueuse) qui va favoriser l'ulcère gastrique et, à terme, le cancer gastrique (figure 2.13). En effet, ce dernier est la fin d'un processus où il existe d'abord une tendance à l'atrophie, puis à la métaplasie intestinale qui remplace les cellules normales, enfin la dysplasie et le cancer. Enfin, plus rarement, l'infiltrat inflammatoire du chorion de la muqueuse gastrique généré par l'infection *Helicobacter pylori* peut évoluer vers l'expansion d'un clone cellulaire donnant naissance à un lymphome gastrique.

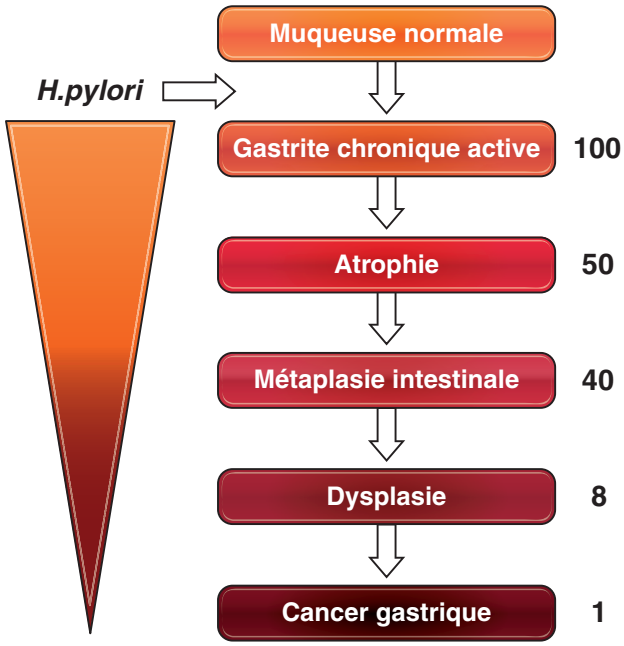

Figure 2.13 : Cascade d'événements histologiques pouvant conduire au cancer gastrique ; avec fréquences descendantes correspondantes, à partir de 100 personnes ayant une infection chronique fundique ou pangastrique à *Helicobacter pylori*.
Illustration : Carole Fumat

Explorations de l'infection

Elles comportent des tests de diagnostic direct et des tests de diagnostic indirect. Les tests directs reposent sur la réalisation de biopsies gastriques perendoscopiques. Ces biopsies (2 dans le fundus, 2 dans l'antre et 1 sur l'ogive antrale) permettent de faire à la fois le diagnostic histologique de l'infection et de la présence ou non de lésions prénéoplasiques. Le diagnostic de l'infection se fait sur observation de la présence de petits bâtonnets de morphologie évocatrice présents dans le mucus.

© CDU-HGE/Editions Elesevier-Masson - Octobre 2014
Toute reproduction ou traduction de l'ouvrage est interdite sans l'accord préalable de l'éditeur

Les examens bactériologiques (culture, PCR) à partir des biopsies permettent d'authentifier la présence de la bactérie. La culture permet en outre de tester la sensibilité de la bactérie aux antibiotiques (antibiogramme). Le test à l'uréase rapide est, quant à lui, basé sur la propriété uréasique de la bactérie. Un fragment de biopsie est disposé dans une gélose contenant de l'urée et un réactif coloré. En cas de présence de la bactérie, l'activité uréasique aboutit à la production d'ammoniac qui fait virer le colorant et révèle ainsi la présence de la bactérie.

Des méthodes indirectes, qui évitent la réalisation d'une gastroscopie avec biopsies, sont également disponibles : la plus répandue est le test respiratoire à l'urée marquée au carbone 13.

Ce test est également basé sur l'activité uréasique de la bactérie. En effet, en cas de présence de la bactérie, l'urée marquée au carbone 13 qui est ingérée par le patient est transformée en ammoniac et CO_2. Le CO_2 marqué alors au ^{13}C passe dans le sang puis dans l'air expiré. Le delta de carbone 13 entre le prélèvement fait en basal et une demi-heure après l'ingestion d'urée marquée au carbone 13 permet de déterminer s'il existe ou non une infection *Helicobacter pylori*.

Une autre possibilité de test indirect est la recherche d'antigène dans les selles. En effet, si la bactérie ne survit pas au processus de digestion, il persiste des antigènes bactériens dans les selles en cas de présence de l'infection au niveau de l'estomac qui peuvent être détectés par des anticorps monoclonaux.

Bases du traitement

Des douleurs épigastriques liées à l'acide

Les antiacides gastriques sont des sels d'aluminium administrés par voie orale. Ce sont des bases faibles qui réagissent avec l'acide chlorhydrique gastrique pour former un sel et de l'eau. Leur efficacité clinique repose essentiellement sur leur capacité à neutraliser l'acidité gastrique (effet tampon).

Les antiacides sont indiqués dans le traitement symptomatique des douleurs épigastriques, souvent en appoint d'un traitement à visée étiologique. Du fait du potentiel alcalinisant des aliments, les antiacides doivent être administrés en relais, une heure et demie après le début d'un repas. Ils peuvent être source de constipation.

De l'infection à *Helicobacter pylori*

Le but est l'éradication de l'infection gastrique à *Helicobacter pylori*. Cet objectif est atteint plus d'une fois sur deux par une association médicamenteuse, qui comporte toujours des inhibiteurs de la pompe à protons (IPP), deux ou trois antibiotiques (selon les cas : amoxicilline, métronidazole, clarithromycine, plus rarement lévofloxacine et rifabutine), et parfois un sel de bismuth. Les modalités du traitement probabiliste de première intention sont évolutives et ne seront pas détaillées ici. Dans certains cas, le traitement par IPP doit être prolongé plusieurs semaines après l'arrêt du traitement antibiotique. Le contrôle de l'éradication d'Helicobacter pylori peut être fait par test respiratoire à l'urée, ou, lorsqu'une endoscopie digestive haute est indiquée, à partir des biopsies gastriques.

© CDU-HGE/Editions Elesevier-Masson - Octobre 2014
Toute reproduction ou traduction de l'ouvrage est interdite sans l'accord préalable de l'éditeur

L'éradication d'Helicobacter pylori apporte à terme la guérison de la maladie ulcéreuse duodénale, dont l'évolutivité est associée à l'infection dans la grande majorité des cas. Les maladies ulcéreuses gastriques ne sont pas toutes la seule conséquence d'une infection à Helicobacter pylori, mais du fait de la possibilité d'autres complications organiques de l'infection, une éradication est indiquée lorsque le germe est présent.

Des poussées de maladie ulcéreuse gastroduodénale non compliquée

Les IPP sont le traitement de référence des poussées ulcéreuses. Ce sont des précurseurs thérapeutiques, transformés en composés actifs dans les canalicules sécrétoires des cellules pariétales. Après activation, ils se fixent de manière covalente sur l'une des sous-unités de la H^+/K^+-ATPase, ou pompe à protons. L'activité enzymatique est alors inhibée de façon prolongée, ce qui permet une prise quotidienne unique du médicament. L'effet antisécrétoire se manifeste quel que soit le stimulus de la sécrétion acide, et l'inhibition de la sécrétion acide est dose-dépendante.

Les IPP sont rapidement dégradés en milieu acide, ce qui explique la nécessité de les administrer sous forme gastroprotégée. Ils sont absorbés au niveau de l'intestin grêle, avec une biodisponibilité de l'ordre de 50 %. Parmi les IPP, l'oméprazole, le lansoprazole, le pantoprazole et l'ésoméprazole sont métabolisés par le cytochrome CYP2C19, enzyme ayant un polymorphisme génétique. Un échec thérapeutique peut être expliqué par un métabolisme très efficace. À l'inverse, la proportion de métaboliseurs lents pour le CYP2C19 est plus importante chez les Asiatiques, ce qui pourrait expliquer la meilleure réponse thérapeutique observée dans cette population. Inversement, ces quatre IPP sont aussi des inhibiteurs du CYP2C19. Le rabéprazole a quant à lui un métabolisme essentiellement non enzymatique.

Les antagonistes des récepteurs H2 à l'histamine inhibent la sécrétion acide gastrique par un blocage sélectif des récepteurs H2 de la cellule pariétale. La conséquence est une inhibition de l'activation de la pompe à protons (H^+/K^+-ATPase). Ils sont sans effet sur la production acide liée à la stimulation des récepteurs muscariniques ou des récepteurs à la gastrine de la cellule pariétale. Leur puissance antiacide est moins importante que celle des IPP.

Les anti-H2 sont encore indiqués dans le traitement des ulcères gastriques et duodénaux, mais ils sont en pratique de moins en moins utilisés.

Des nausées et vomissements

Les antiémétiques peuvent être classés selon les voies activatrices du centre du vomissement sur lesquelles ils agissent.

Antihistaminiques

Les antihistaminiques (diphénydramine, diphénydrate, chlorhydrate de méclozine) agissent en bloquant les récepteurs H1 au niveau vestibulaire, dans la trigger zone chémoréceptrice (ou CTZ), et au niveau central.

© CDU-HGE/Editions Elesevier-Masson - Octobre 2014
Toute reproduction ou traduction de l'ouvrage est interdite sans l'accord préalable de l'éditeur

Les antihistaminiques ont une puissance antiémétique assez faible. Ils sont essentiellement utilisés dans la prévention du mal des transports, et ne sont pas remboursés par l'assurance maladie. Ils ont des effets potentiels sédatifs et anticholinergiques (dont une sécheresse de la bouche).

Antagonistes dopaminergiques

Les antagonistes dopaminergiques agissent au niveau de la CTZ et, pour les neuroleptiques qui passent la barrière hématoencéphalique, au niveau du noyau du tractus solitaire. Ils ont également des effets périphériques prokinétiques gastriques en bloquant le frein dopaminergique.

La dompéridone, qui n'existe que sous forme galénique orale, a une efficacité modérée dans toutes les formes de nausées notamment d'origine périphérique, ou liées la prise de médicaments. Elle ne passe pas la barrière hématoencéphalique. Les autres antagonistes à faible effet central (alizapride, métoclopramide et métopimazine) peuvent être administrés par voie orale, rectale (métoclopramide) ou parentérale. En plus d'effets potentiels sédatifs et anticholinergiques, les antagonistes dopaminergiques augmentent la sécrétion de prolactine. Ils peuvent aussi induire des signes extrapyramidaux.

Antagonistes 5HT3

Ce sont les sétrons qui agissent en périphérie en bloquant le tonus du nerf vague et au niveau central (CTZ et centre du vomissement). Ils sont très efficaces dans les nausées aiguës et retardées des chimiothérapies et dans les nausées postopératoires.

Antagoniste NK1

L'aprépitant agit en bloquant les récepteurs de la substance P neurokinine 1 au niveau du centre du vomissement. Il est utilisé dans la prévention des nausées induites par la chimiothérapie.

De la gastroparésie

Les prokinétiques usuels sont en général incomplètement efficaces dans les formes sévères de gastroparésies. Se discutent alors l'utilisation des agonistes de la motiline (érythromycine), ou le recours à des traitements d'exception (électrostimulation, chirurgie).